



Derrame pleural complicado en síndrome de Kartagener: presentación de caso clínico

Complicated pleural effusion in Kartagener syndrome: clinical case presentation

Mary Carmen Carbajal-Zárate,* José Gerardo Sandoval-Contreras,*
Shanik Aracely Rodríguez-Amaro,* Luis Ángel Armilla-Rivera*

*Hospital General de Zona No. 1, Instituto Mexicano del Seguro Social. San Luis Potosí, México.

RESUMEN. La tríada de Kartagener: sinusitis crónica, bronquiectasias y *situs inversus totalis* se presentan en el síndrome del mismo nombre, con una prevalencia de uno por cada 20 a 40 mil individuos. Dicho síndrome corresponde a una de las causas de discinesia pulmonar primaria en el adulto (a diferencia de la mayoría presentes desde la infancia). Estos pacientes tienen la característica de cursar con neumonías adquiridas en la comunidad de repetición, consecuencia de alteración del movimiento ciliar para poder eliminar el moco y la presencia de sinusitis crónica que genera secreción purulenta, la cual va a desplazarse hasta establecerse en los alvéolos, motivo que complica el pronóstico en este tipo de pacientes. Se presenta el caso clínico de un paciente masculino de 40 años, con derrame pleural complicado secundario a infecciones respiratorias de repetición como consecuencia de una discinesia pulmonar primaria. Nos encontramos ante un caso de enfermedad rara, ya que la tríada completa característica del síndrome de Kartagener puede llegar a ser de presentación extraordinaria.

Palabras clave: Kartagener, discinesia, bronquiectasias, derrame pleural, infecciones.

ABSTRACT. The Kartagener triad; chronic sinusitis, bronchiectasis and *situs inversus totalis* occur in the syndrome of the same name, with a prevalence of one in every 20 to 40 thousand individuals. This syndrome corresponds to one of the causes of primary pulmonary dyskinesia in adults (unlike the majority present since childhood). These patients have the characteristic of suffering from repeated community-acquired pneumonia, consequence of alterations in ciliary movement to be able to eliminate mucus and the presence of chronic sinusitis that generates purulent secretion, which will move until it reaches the alveoli, reason that complicates the prognosis in this type of patients. We present a clinical case of a 40-year-old male patient with complicated pleural effusion secondary to repeated respiratory infections, as a consequence of primary pulmonary dyskinesia. This is a case of a rare disease since the complete triad characteristic of Kartagener's syndrome can be of extraordinary presentation.

Keywords: Kartagener, dyskinesia, bronchiectasis, pleural effusion, infection.

INTRODUCCIÓN

El síndrome de Kartagener es el causante del 50% de las discinesias pulmonares primarias, así como de generar bronquiectasias en pacientes adultos, principalmente jóvenes.¹ Cursa con una edad media de presentación de 23 años, aunque existen casos reportados de pacientes adolescentes e incluso hasta la quinta década de la vida.² La tríada de Kartagener se llega a presentar únicamente en uno de cada 20 a 40 mil individuos que cursan con discinesia pulmonar; se caracteriza por la presencia de sinusitis

crónica que casi siempre es diagnosticada en la infancia. El *situs inversus totalis* en su mayoría es incidental, ya que suele no generar clínica, sin embargo, una proporción pequeña de pacientes pueden llegar a cursar con cardiopatías congénitas; las bronquiectasias se desarrollan en la edad adulta como consecuencia de infecciones respiratorias de repetición.³ La clínica clásica corresponde a infecciones respiratorias recurrentes que, de no ser tratadas de manera adecuada, pueden condicionar complicaciones como neumonías severas, derrame pleural complicado e incluso trasplantes pulmonares totales por el daño secundario a las

Correspondencia:

Dra. Mary Carmen Carbajal-Zárate

Correo electrónico: marycarmencarbajal496@gmail.com

Recibido: 05-X-2023; aceptado: 08-XI-2023.

Citar como: Carbajal-Zárate MC, Sandoval-Contreras JG, Rodríguez-Amaro SA, Armilla-Rivera LÁ. Derrame pleural complicado en síndrome de Kartagener: presentación de caso clínico. *Neumol Cir Torax.* 2023; 82 (2):125-127. <https://dx.doi.org/10.35366/115398>

bronquiectasias.⁴ Aunado a esto, los pacientes cursan con infertilidad en el 100% de los casos, debido a que los cilios de los aparatos reproductores se encuentran defectuosos y no confieren adecuada movilidad a los espermatozoides en los hombres, o adecuada adherencia del ovario a las trompas de Falopio en las mujeres.⁵

PRESENTACIÓN DEL CASO

Paciente masculino de 40 años de edad, casado, sin hijos, con antecedente de hipertensión arterial esencial de seis meses de diagnóstico en tratamiento con ARA-II (antagonistas de los receptores de la angiotensina II), adecuado control. Antecedentes de sinusitis crónica de 31 años de diagnóstico sin tratamiento; se informa portador de *situs inversus totalis* a los nueve años de edad. Hospitalizaciones recurrentes secundarias a neumonías adquiridas en la comunidad, que hasta el momento no habían condicionado alguna complicación. Inició padecimiento con fiebre no cuantificada, disnea de pequeños esfuerzos y tos; por ello, es ingresado al área de urgencias. Se realizaron estudios de laboratorio que reportaron ligera leucocitosis a expensas de neutrofilia, incremento de reactante de fase aguda (PCR 50.04), el resto de paraclínicos en valores de referencia de acuerdo con el laboratorio. La radiografía de tórax (no se cuenta con ella) mostró dextrocardia, atelectasia y área de

condensación en la base de hemitórax derecho; no respeta plano anatómico, por lo que se considera como imagen atípica. Se realiza prueba rápida para SARS-CoV-2 que resulta negativa. Se solicita tomografía axial computarizada (TAC) contrastada de tórax y abdomen con reporte de *situs inversus totalis* (Figura 1A), masa en base izquierda y en mediastino anterior (Figura 1B y 1C), con ligera captación de contraste, además de bronquiectasias bibasales (Figura 1D). Con base en los resultados de laboratorio e imagen, se brinda tratamiento para neumonía adquirida en la comunidad (NAC), PSI (*pneumonia severity index*) de 70 puntos clase III de riesgo, con doble esquema de antibiótico. Debido a que la clínica, principalmente la tos, no cedía se realizó cultivo de expectoración, con crecimiento a los siete días de *Granulicatella elegans*; se mantiene esquema de tratamiento instaurado por disminución de 50% del valor inicial de PCR. Se concluye curso de derrame pleural complicado a expensas de loculaciones; se colocó sonda endopleural para tratar de drenar derrame sin éxito alguno, sin obtener tampoco muestra para envío a citológico y citoquímico de líquido pleural. Se trasladó al área de cirugía de tórax para decorticación por derrame pleural complicado, de probable origen paraneumónico por infecciones de repetición, secundario a discinesia pulmonar con eliminación inadecuada del moco ciliar que condiciona la encapsulación.

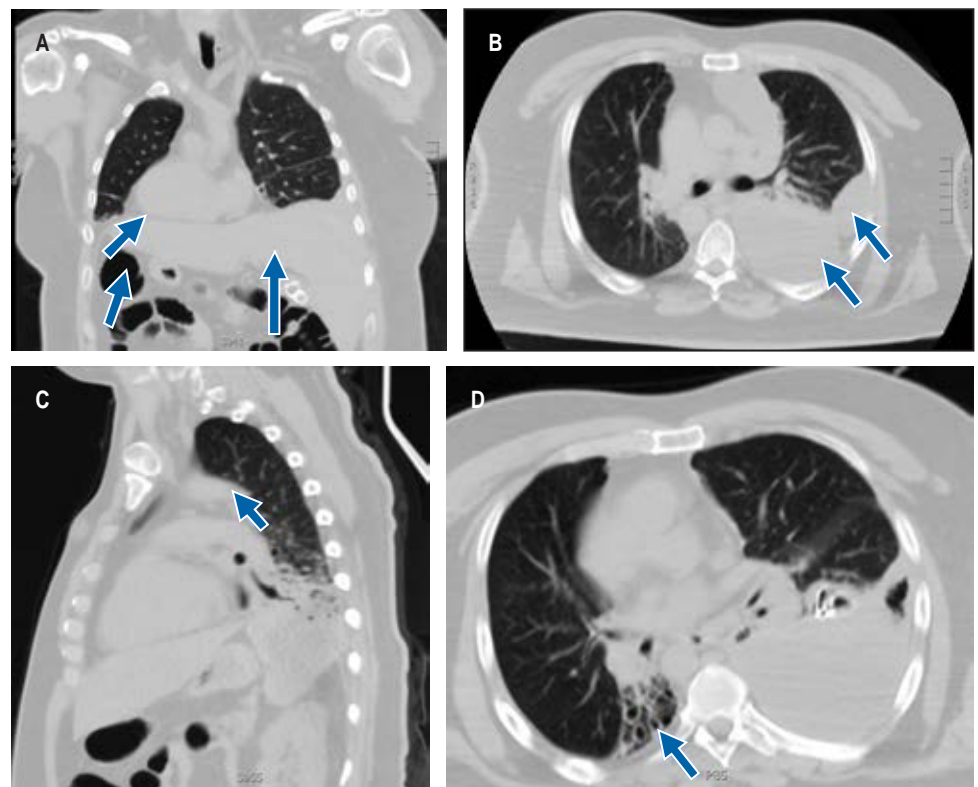


Figura 1:

- A) *Situs inversus totalis* representado por imagen en espejo de corazón, hígado y burbuja gástrica (flechas).
- B) Masa observada en hemitórax izquierdo con vista en corte axial (flechas).
- C) Masa observada en mediastino en corte sagital (flecha).
- D) Bronquiectasias en base de hemitórax derecho (flecha).

DISCUSIÓN

La discinesia pulmonar primaria corresponde a un defecto genético con herencia autosómica recesiva ligada al cromosoma X, con involucro de los genes 4 y 12; al existir un defecto en los cilios nodales embrionarios, determinan el *situs inversus totalis*, ya que de éstos depende la ubicación de los órganos durante la embriogénesis. El síndrome de Kartagener se caracteriza por la tríada de *situs inversus totalis*, bronquiectasias y sinusitis crónica; además, es común encontrar problemas de infertilidad en paciente adultos por falta de movilidad ciliar en los espermatozoides.⁵

Clínicamente se caracteriza por la presencia de infecciones respiratorias recurrentes altas que dependen de la presencia de sinusitis crónica purulenta, e inferiores por la falta de movilidad de los cilios que son los principales determinantes de la formación de bronquiectasias; esto ha permitido el desarrollo e investigación de nuevas técnicas de fisioterapia pulmonar como parte del enfoque preventivo.⁶ En los últimos años, se han estudiado técnicas genéticas, lo que permitiría reducir las complicaciones a futuro al iniciar el tratamiento preventivo de manera temprana. El tratamiento consiste en tratar las complicaciones con fisioterapia pulmonar, vacunación para neumococo e influenza. Se ha propuesto la profilaxis antibiótica con azitromicina durante seis a 12 meses en individuos con complicaciones recurrentes, pero no se cuenta aún con suficiente evidencia científica, a pesar de haberse comprobado que en los pacientes en quienes se ha utilizado ha disminuido de manera importante la morbilidad.⁴ Dentro de las opciones quirúrgicas, destaca la lobectomía y trasplante pulmonar, que se ha utilizado de manera exitosa en pacientes con complicaciones de importancia que ponen en riesgo la vida; la desventaja es que se requieren centros nacionales de salud altamente especializados para su realización.³ El enfoque preventivo es el principal objetivo en el síndrome de Kartagener; si todos los pacientes contarán con posibilidad de realizar

videomicroscopia ciliar con toma de muestras ciliares o con pruebas genéticas, se podrían implementar las medidas profilácticas de manera temprana, y de esta manera evitar complicaciones a futuro.⁴

CONCLUSIONES

El síndrome de Kartagener corresponde a la principal causa de discinesias pulmonares; la principal complicación corresponde al curso de infecciones respiratorias recurrentes.

El enfoque terapéutico principal en un futuro debe ser la prevención, así como ofrecer nuevas técnicas de detección temprana a todos los pacientes detectados con infección de vías respiratorias altas y *situs inversus totalis* o parcial.

REFERENCIAS

1. Shoemark A, Griffin H, Wheway G, Hogg C, Lucas JS; Genomics England Research Consortium; et al. Genome sequencing reveals underdiagnosis of primary ciliary dyskinesia in bronchiectasis. *Eur Respir J.* 2022;60(5):2200176. doi: 10.1183/13993003.00176-2022.
2. Arunabha DC, Sumit RT, Sourin B, Sabyasachi C, Subhasis M. Kartagener's syndrome: a classical case. *Ethiop J Health Sci.* 2014;24(4):363-368. doi: 10.4314/ejhs.v24i4.13.
3. Zurcher K, Kawashima A. Kartagener's syndrome. *N Engl J Med.* 2021;384(12):e45. doi: 10.1056/nejmicm2028152.
4. Leel M, Abid M, Fatima K, Sandesh F, Kumar A. Managing Kartagener's syndrome with type II respiratory failure and left-sided pneumothorax during the COVID-19 pandemic: a case report. *Cureus.* 2023;15(9):e44632. doi: 10.7759/cureus.44632.
5. Hackenberg S, Scherzad A. Primary ciliary dyskinesia - interdisciplinary diagnostics and therapy. *Laryngorhinootologie.* 2020;99(5):326-337. doi: 10.1055/flicyo5/a-1074-4694.
6. Parras García de León N, Sacristán Bou L, Ordoñez Dios I, García Carreño E. Repeated respiratory infections in a patient with Kartagener's syndrome. *Rev Esp Geriatr Gerontol.* 2020;55(1):54-55. doi: 10.1016/j.regg.2019.07.004.

Conflicto de intereses: los autores declaran no tener conflicto de intereses.