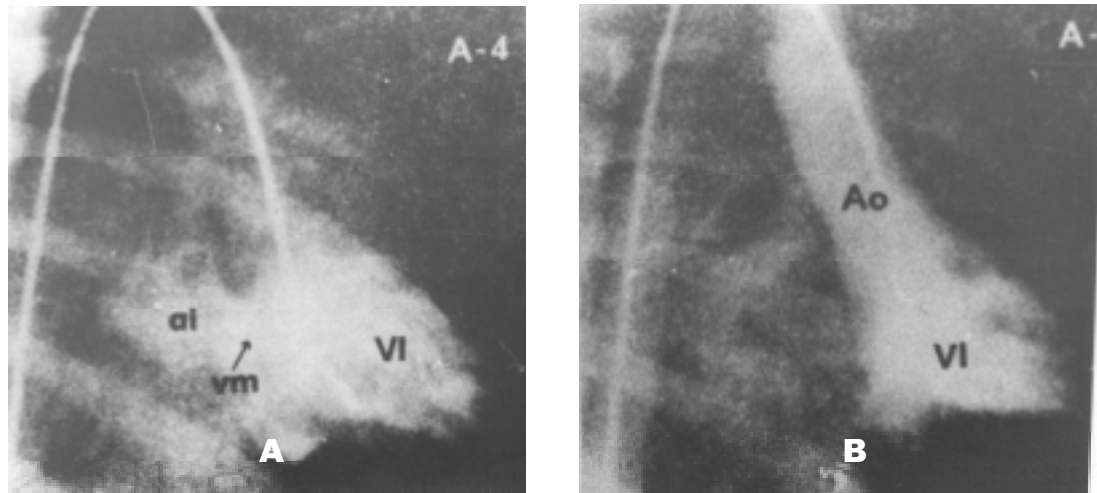


## IMÁGENES EN CARDIOLOGÍA

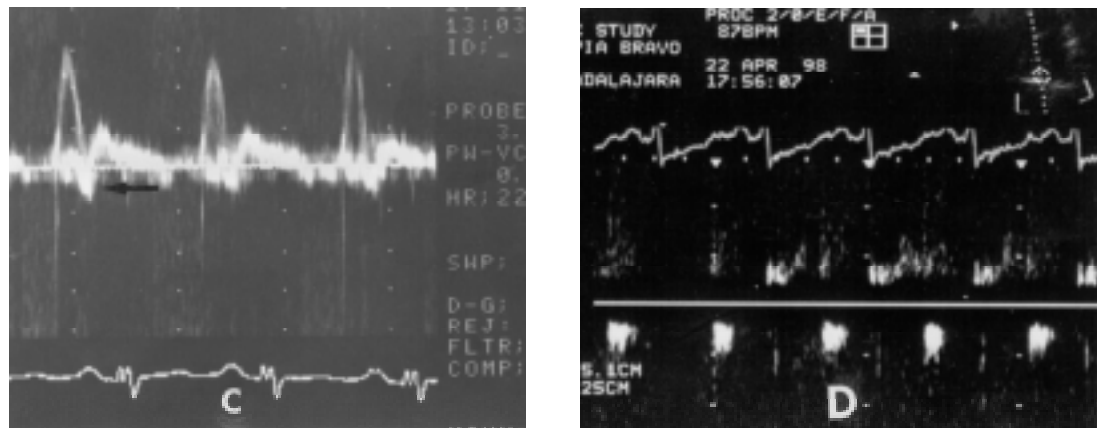
### *Regurgitación mitral diastólica*

JF Guadalajara Boo\*



Paciente del sexo femenino de 40 años de edad que refiere disnea de esfuerzo y anasarca.

En A (diástole) la inyección del medio de contraste demuestra una cavidad ventricular de tamaño normal o reducida con defectos de llenado en el endocardio. Nótese el regreso del material de contraste hacia la aurícula izquierda (Al) condicionada por el choque del mismo en contra de una pared rígida e inextensible. En B (sístole) el material de contraste alcanza a la aorta en su totalidad; nótese la ausencia de insuficiencia mitral. Persisten los defectos de llenado en el endocardio ventricular. Características angiográficas de la miocardiopatía restrictiva izquierda.



En C el registro Doppler en la vía de entrada del ventrículo izquierdo demuestra un patrón restrictivo con flujo retrógrado hacia la aurícula izquierda en mesodiástole (flecha).

En D, el registro de flujo en venas pulmonares enseña flujo retrógrado en mesodiástole (antes de la onda P) producido por la regurgitación diastólica hacia la aurícula izquierda.

\* Director de Enseñanza, Instituto Nacional de Cardiología "Ignacio Chávez". (INCICH. Juan Badiano No. 1, 14080 México, D.F.).