

CARTAS AL EDITOR

Falso tendón ventricular roto en ausencia de cardiopatía



Rupture of ventricular false tendon without cardiopathy

Sr. Editor:

Los falsos tendones ventriculares son observados con frecuencia en pacientes remitidos para evaluación ecocardiográfica¹, sin embargo, la rotura de estos es un hallazgo ecocardiográfico infrecuente que se ha descrito en muy pocos casos²⁻⁴, planteando el diagnóstico

diferencial con enfermedades importantes como trombos, vegetaciones o rotura de cuerda tendinosa.

Presentamos el caso de una mujer de 76 años con antecedente de hipertensión arterial y tabaquismo activo, que ingresa en nuestro servicio por 2 episodios de dolor torácico opresivo, no irradiado, de aparición en reposo, sin cortejo asociado, de varias horas de duración en un intervalo de aproximadamente un día. A nivel exploratorio destacaba una tensión arterial elevada (195/105 mmHg) presentando en las últimas semanas cifras similares a pesar de que su médico había aumentado de forma progresiva su medicación antihipertensiva (enalapril 20 mg/12 h) y que ella atribuía a mayor estrés emocional en relación con enfermedad crónica de un familiar. Desde el punto de vista analítico, el análisis seriado

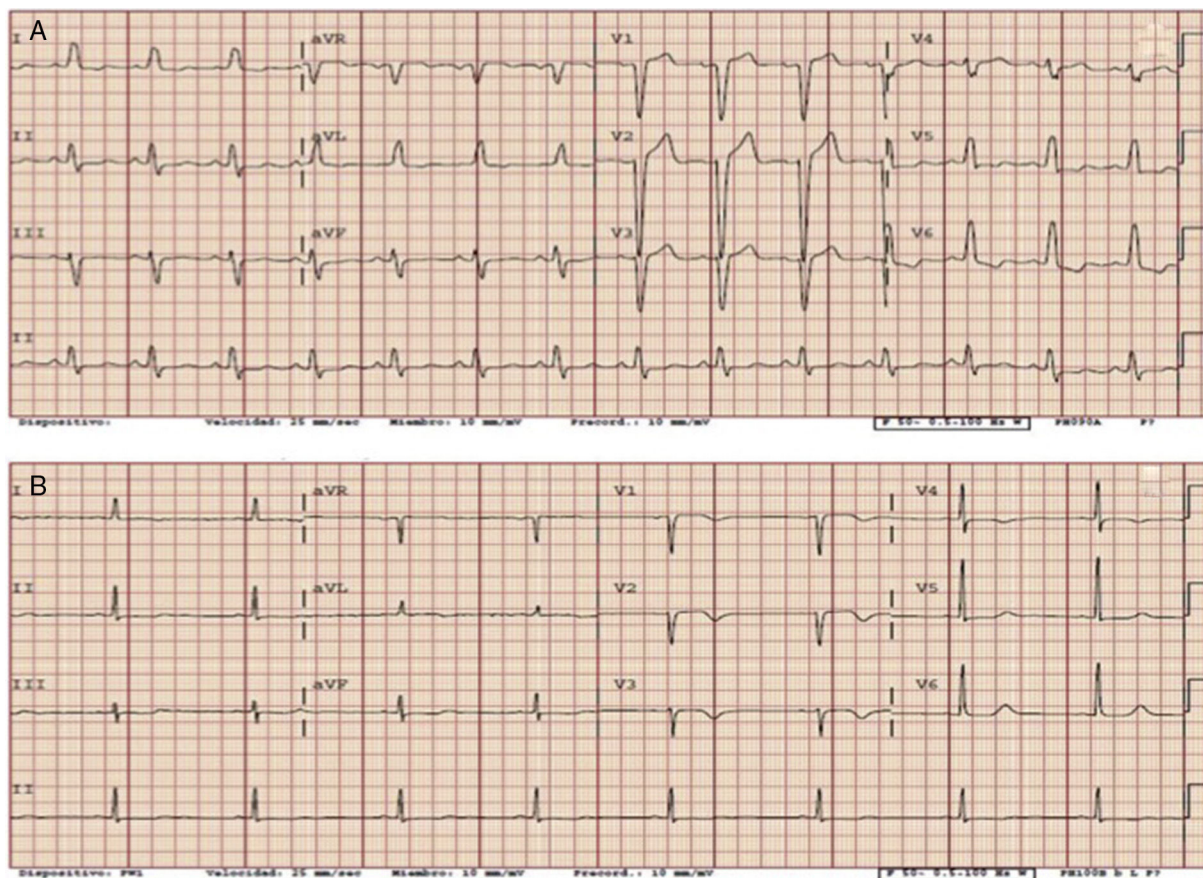


Figura 1 A) Electrocardiograma basal con bloqueo completo de rama izquierda del haz de His. B) Electrocardiograma sin bloqueo de rama izquierda, con ondas T negativas de V1 a V4 compatibles con fenómeno de memoria eléctrica.

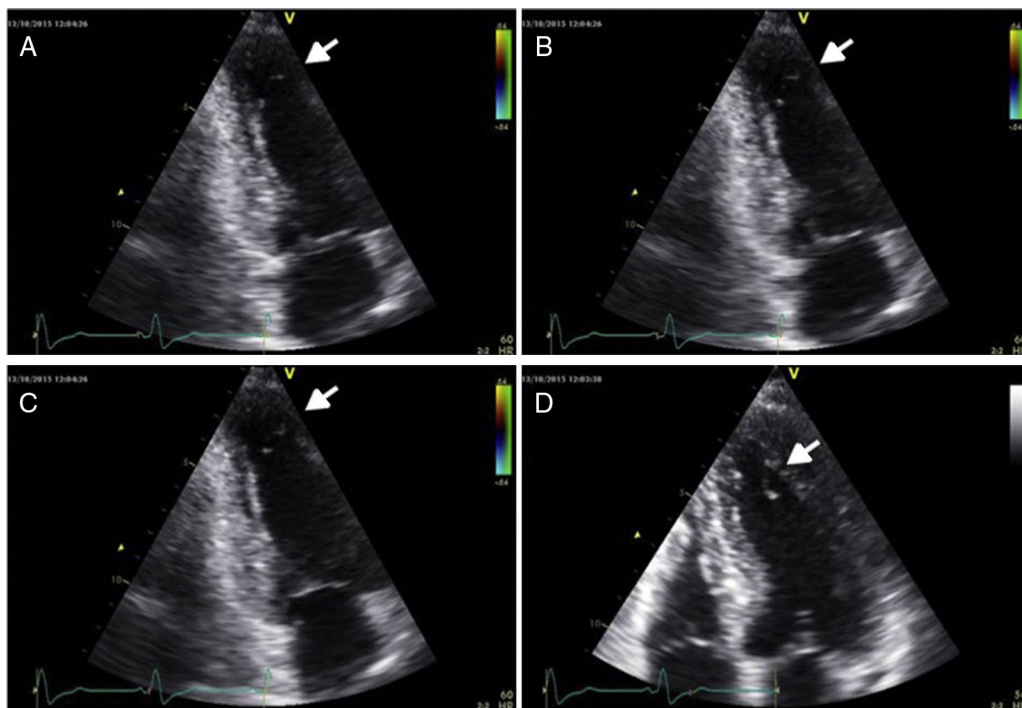


Figura 2 A-C) Imágenes ecocardiográficas de plano apical 2 cámaras donde se visualiza el falso tendón roto a nivel apical (flechas blancas). D) Visualizado en el plano apical 4 cámaras.

de los marcadores de daño miocárdico fue negativo (2 determinaciones de TnT-as de 7 y 8 ng/l y CK de 105 y 108 U/l), con PCR normal (0.1 mg/dl) y resto de parámetros dentro de los límites normales. En los electrocardiogramas (fig. 1) destacaba un bloqueo de rama izquierda intermitente, con alteraciones de la repolarización en ausencia de trastorno de la conducción intraventricular compatibles con fenómeno de memoria eléctrica. En el ecocardiograma (fig. 2) presentaba un ventrículo izquierdo no dilatado, con aumento leve de los espesores parietales (septo 12 mm, pared posterior 10 mm), con función sistólica global y segmentaria normal, sin valvulopatías significativas, con dilatación leve de aurícula izquierda ajustada por superficie corporal (volumen biplano de 36 ml/m²) y patrón de llenado transmitral compatible con trastorno de la relajación (disfunción diastólica grado I), siendo lo anterior hallazgos propios de cardiopatía hipertensiva incipiente. En dicha prueba destacó el hallazgo de una imagen filiforme, dependiente del segmento apical de cara lateral del ventrículo izquierdo, con gran movilidad del extremo libre dentro de la cavidad ventricular, que sugería por sus características el diagnóstico de un falso tendón ventricular roto. Finalmente se realizó coronariografía que descartó la presencia de lesiones angiográficamente significativas con ventriculografía normal. Durante la hospitalización se añadió amlodipino 10 mg diarios e hidroclorotiazida 25 mg al día, consiguiéndose cifras óptimas de tensión arterial. Tras descartarse causas potencialmente graves de la clínica referida, la paciente fue dada de alta con los diagnósticos de dolor torácico no coronario y hallazgo incidental de falso tendón ventricular izquierdo roto.

Los falsos tendones son bandas fibromusculares intracavitarias lineales que atraviesan la cavidad ventricular izquierda (con menor frecuencia la derecha) no relacionadas con el aparato valvular mitral, que presentan habitualmente un espesor < 3 mm, extendiéndose desde músculo papilar a músculo papilar, de músculo papilar a pared ventricular o de pared ventricular a pared ventricular⁵.

Aunque se trata de estructuras anatómicas consideradas como una variante de la normalidad se han relacionado con la génesis de soplos, así como de extrasistolia y taquicardia ventricular⁶.

La rotura de un falso tendón produce en el ecocardiograma una imagen filiforme, de gran movilidad y apariencia variable dependiendo de su localización y punto de rotura, que puede ser confundida con enfermedades graves como trombos, vegetaciones o rotura de cuerda tendinosa⁴. En el diagnóstico diferencial ecocardiográfico ayuda la ausencia de anomalías valvulares preexistentes o prótesis valvulares, la no conexión con los velos valvulares y el movimiento normal de la pared adyacente a la imagen móvil.

No está claro el mecanismo que lleva a la rotura de estas estructuras. Goicolea et al.² informaron de la rotura de un falso tendón simulando rotura de cuerda tendinosa después de una valvuloplastia percutánea mitral, subrayando como probable causa los múltiples inflados del balón. Es importante la diferenciación de esta complicación «benigna» de una verdadera rotura de cuerda tendinosa después de una valvuloplastia percutánea mitral. Otros autores lo han relacionado con el desarrollo de remodelado ventricular o con necrosis de la pared ventricular. Rifkin et al.³ informaron

de 2 casos de rotura de falso tendón inicialmente mal diagnosticados como trombo apical y rotura de músculo papilar. En el primer caso, observaron en el ecocardiograma una imagen delgada, muy móvil, relacionada con la porción apical del músculo papilar posteromedial en una paciente con un evento neurológico agudo después de un infarto agudo de miocardio inferolateral. Comparando con el ecocardiograma previo, observaron la presencia previa de un falso tendón largo con origen en el mismo lugar donde se identificaba la nueva imagen móvil. En el segundo caso, el diagnóstico inicial fue el de rotura de un músculo papilar en un paciente con edema agudo de pulmón. Sin embargo, después de un estudio cuidadoso de las imágenes, describieron la rotura de un falso tendón largo observada como una imagen filamentososa, muy móvil, a nivel del tracto de salida del ventrículo izquierdo. Akçay et al.⁴ informaron de la rotura de un falso tendón que simulaba la rotura de una cuerda tendinosa en un paciente con insuficiencia mitral y dilatación ventricular. Nuestro caso no se explicaría por ninguno de los mecanismos anteriores, siendo el primer falso tendón ventricular roto descrito sin que intermedien procedimientos percutáneos intervencionistas a nivel cardíaco, infarto agudo de miocardio concomitante o dilatación ventricular, poniendo de relieve como hipótesis del mecanismo de rotura de este tendón, el sometimiento a una poscarga elevada mantenida en el seno de un descontrol de la tensión arterial de varias semanas de evolución, siendo otra hipótesis plausible la rotura espontánea de estas estructuras sin que tengamos ningún dato al respecto de la incidencia de este fenómeno.

En resumen, los falsos tendones son estructuras anatómicas observadas con frecuencia en los laboratorios de ecocardiografía, si bien, la rotura de los mismos es un hallazgo muy infrecuente apenas descrito que puede simular importantes enfermedades. El ecocardiograma es la herramienta imprescindible para un buen diagnóstico diferencial, considerando la posibilidad de esta entidad ante el hallazgo de una estructura filamentososa, muy móvil y no dependiente del aparato valvular mitral.

Bibliografía

1. Tamborini G, Pepi M, Celeste F, et al. Incidence and characteristics of left ventricular false tendons and trabeculations in the normal and pathologic heart by second harmonic echocardiography. *J Am Soc Echocardiogr*. 2004;17:367-74.
2. Goicolea FJ, Laradogitia E, Medina A, et al. False tendon rupture simulating chordal rupture after percutaneous mitral balloon dilation. A report of two cases. *Eur Heart J*. 1991;12:829-31.
3. Rifkin RD, Harper KA, Tighe DA, et al. Echocardiographic findings in rupture of long false tendons: Report of two cases. *Echocardiography*. 1996;13:499-502.
4. Akçay M, Yeter E, Bilge M, et al. False tendon rupture mimicking chordal rupture. *J Am Soc Echocardiogr*. 2009;22:972e5-6.
5. Gullace G, Yuste P, Letouzey JP, et al. Aspetti ecocardiografici dei falsi tendini intraventricolari. *G Ital Cardiol*. 1987;17:318-28.
6. Thakur RK, Klein GJ, Sivaram CA, et al. Anatomic substrate for idiopathic left ventricular tachycardia. *Circulation*. 1996;93:497-501.

Antonio Rojas-González*, Guillermo Diego, Lourdes Domínguez-Arganda, Eduardo Pozo, Jesús Jiménez-Borreguero y Fernando Alfonso

Servicio de Cardiología, Hospital Universitario de La Princesa, Madrid, España

* Autor para correspondencia. C/ Diego de León, 62, 28006 Madrid, España. Teléfono: +34915202272;

Fax: +34 915202268.

Correo electrónico: antrojas1984@hotmail.com

(A. Rojas-González).

<http://dx.doi.org/10.1016/j.acmx.2017.05.002>
1405-9940/

© 2017 Instituto Nacional de Cardiología Ignacio Chávez. Publicado por Masson Doyma México S.A. Este es un artículo Open Access bajo la licencia CC BY-NC-ND (<http://creativecommons.org/licenses/by-nc-nd/4.0/>).