



Extravasación urinaria

Urinary extravasation

Violeta Navarro Martínez,* Georgina Cornelio Rodríguez,* Óscar Quiroz Castro†

Femenino de 86 años, quien inició su padecimiento 12 horas antes con dolor en la región lumbar izquierda persistente que se acompañaba de náusea, astenia y adinamia. El paciente refirió que hace 30 años le hicieron una gastrectomía total y esplenectomía por linfoma gástrico, teniendo episodios de litiasis renal. A la exploración física, presentó signo de Giordano positivo de lado izquierdo, abdomen depresible, doloroso y sin datos de irritación peritoneal. Posteriormente, se solicitó una tomografía de abdomen simple, la cual evidenció hallazgos de pielocaliectasia izquierda asociada con lito en el

sistema calicial superior, así como líquido en el espacio perirrenal ipsilateral. Bajo este hallazgo, se realizó un estudio complementario con contraste intravenoso; con esto, se llegó al diagnóstico de ruptura ureteral a nivel de la pelvis renal (*Figuras 1 y 2*).

RUPTURA URETERAL ESPONTÁNEA

La ruptura ureteral espontánea se define como una fuga urinaria no traumática del uréter. Es una condición rara con gran potencial de emergencia urológica.¹ La impac-

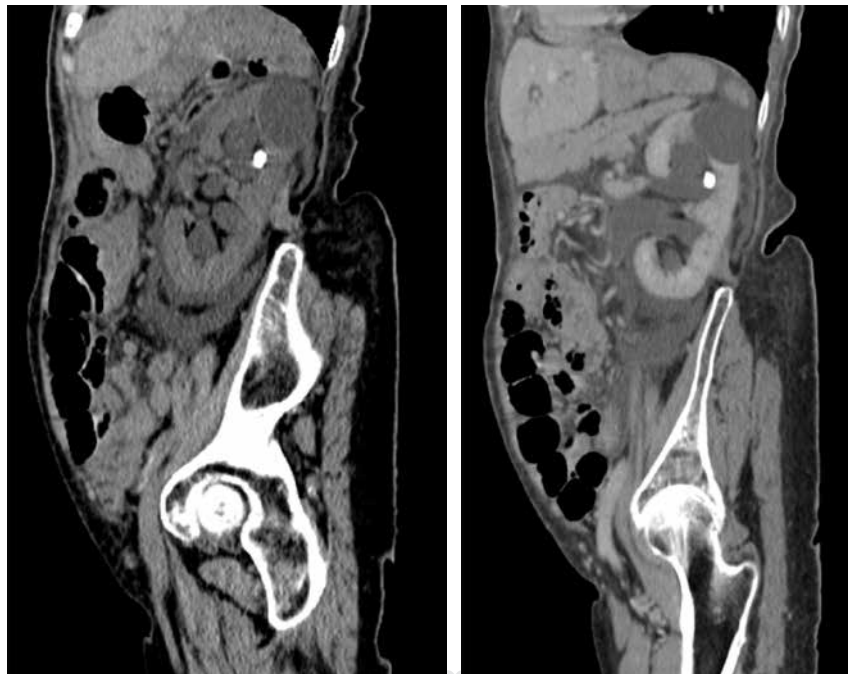


Figura 1:

Reconstrucciones sagitales oblicuas de la tomografía y con contraste intravenoso en fase nefrográfica, las cuales muestran pielocaliectasia y lito en sistema calicial superior.

* Médico residente de Imagenología Diagnóstica y Terapéutica, Facultad de Medicina de la UNAM.

† Jefe del Departamento de Radiología e Imagen. Titular del Curso de Imagenología Diagnóstica y Terapéutica.

Correspondencia:

Violeta Navarro Martínez

Correo electrónico: dra.violetanavarro@gmail.com

Aceptado: 16-10-2019.

www.medigraphic.com/actamedica



tación de cálculos en la pared del uréter, o un cálculo que se mueve hacia abajo, puede causar la erosión y ulceración de la pared ureteral. A su vez, puede conducir a la ruptura ureteral en la obstrucción ureteral distal. Otras condiciones como tumores, fibrosis retroperitoneal idiopática, válvulas uretrales posteriores u obstrucción de la salida de la vejiga, y algunos trastornos del tejido conectivo que causan cambios fibróticos como el síndrome de Klinefelter, también se han propuesto como causas de ruptura espontánea del uréter. La ruptura espontánea del uréter durante la biopsia renal como complicación de la litotricia extracorpórea por ondas de choque y aumento del flujo de orina de un bolo fluido también ha sido reportada.

La ruptura espontánea del uréter no tiene signos clínicos característicos. En el examen físico, los pacientes pueden presentar dolor y sensibilidad abdominal, con sensibilidad del ángulo costovertebral en el lado ipsilateral. En algunos casos, el diagnóstico puede ser difícil debido a los síntomas inespecíficos. El diagnóstico diferencial incluye litiasis urinaria, apendicitis, colecistitis, diverticulitis y otras posibles causas de dolor abdominal. La ruptura ureteral, a menudo, se presenta con síntomas gastrointestinales muy cerca del peritoneo; ésta puede causar irritación química peritoneal, simulando diverticulitis o apendicitis. La obstrucción repentina del uréter aumenta la presión del sistema colector y causa cólico renal.²

Las fugas de orina o urinomas pueden estar ocultas inicialmente y pueden dar lugar a complicaciones, como la formación de abscesos y desequilibrios electrolíticos, si no se diagnostican de inmediato y se manejan adecuadamente. La tomografía computarizada con medio de contraste intravenoso es el estudio de elección en el diagnóstico de fugas de orina y urinomas renales. Los protocolos de tomografía en pacientes con

sospecha de pérdida de orina implican escanear el abdomen antes y después de la administración intravenosa de 100-150 mL de material de contraste. Las imágenes de fase retrasada (obtenidas de cinco a 20 minutos después de la inyección de material del contraste) son la clave para demostrar una fuga de orina, porque la orina yodada aumenta la atenuación del urinoma con el tiempo. Las imágenes de tomografía reformateadas en reconstrucciones coronales y sagitales pueden ayudar a definir aún más el alcance de las lesiones en el sistema colector.

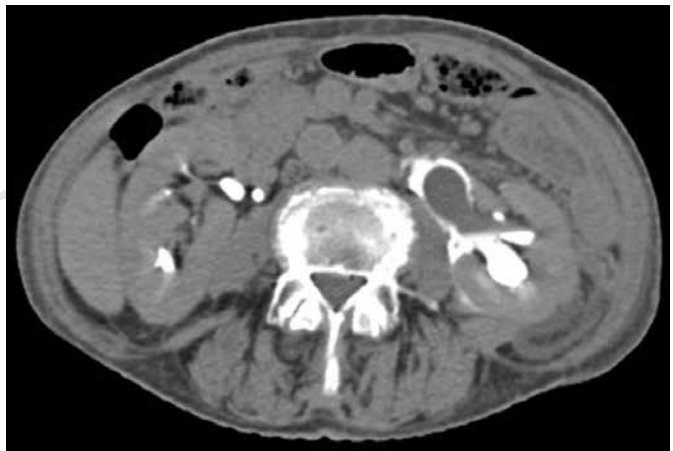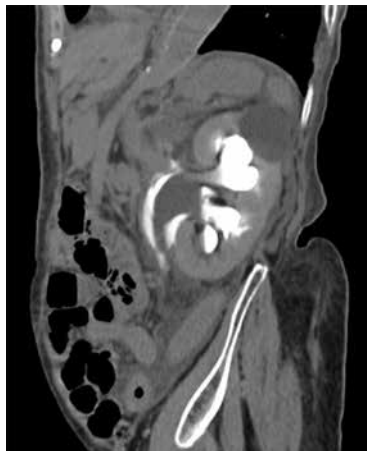Incluso si no se sospecha de una fuga de orina renal o de un urinoma en el momento en que se prescribe el protocolo de la tomografía, todavía se puede diagnosticar después de la adquisición si se reconoce la ubicación y el patrón de diseminación de la colección de líquido. Los urinomas pueden ser confinados como colecciones de líquido encapsuladas o pueden manifestarse como líquido libre. Sin embargo, la mayoría de los urinomas se filtran a una ubicación subcapsular o al espacio perirrenal dentro de la fascia de Gerota. Si es extensa la fuga de orina puede llegar a la aorta y a la vena cava inferior y, de ahí, extenderse hacia el espacio perirrenal contralateral.

Si el diagnóstico de urinoma sigue siendo incierto luego de un diagnóstico por imagen, el líquido en cuestión puede ser aspirado percutáneamente. Los urinomas demuestran una elevación significativa de los niveles de creatinina y una disminución de los niveles de glucosa en relación con los niveles séricos.

En cuanto al tratamiento, en la mayoría de los casos, los urinomas pequeños se reabsorberán espontáneamente, y no es necesario el drenaje. Sin embargo, si los urinomas son más grandes o persisten durante varios días o si el paciente desarrolla fiebre o sepsis independientemente del tamaño del urinoma, el drenaje guiado por imagen

Figura 2:

Fase tardía de tomografía de abdomen con contraste intravenoso donde se observa extravasación de orina con medio de contraste a nivel de la pelvis renal.



está clínicamente justificado. Se ha demostrado que el drenaje de urinomas que separa fragmentos renales acelera la curación renal y, en última instancia, ayuda a preservar la función renal.³

Conflicto de intereses: Los autores declaran no tener conflicto de intereses.

REFERENCIAS

1. Chen GH, Hsiao PJ. Spontaneous ureteral rupture and review of the literature. Elsevier. *American Journal of Emergency Medicine*. 2014; 32 (7): 772-774. doi: 10.1016/j.ajem.2014.03.034.
2. Eken A, Akbas T, Arpacı T. Spontaneous rupture of the ureter. *Singapore Med J*. 2015; 56 (2): e29-e31. doi: 10.11622/smedj.2015029.
3. Titton RL, Gervais DA, Hahn PF. Urine leaks and urinomas: diagnosis and imaging-guided intervention. *RadioGraphics*. 2003; 23: 1133-1147. doi: 10.1148/rg.235035029.