



Melanoma anorrectal, una neoplasia poco común

Anorectal melanoma, a rare neoplasm

Jorge Alejandro Serrato Ruiz,* Yeudiel Suro Santos,* Javier Alfredo Ruiz Yonser,*
José Emilio Fuentes Hernández,* Bárbara Sáenz Hernández*

Citar como: Serrato RJA, Suro SY, Ruiz YJA, Fuentes HJE, Sáenz HB. Melanoma anorrectal, una neoplasia poco común. Acta Med GA. 2023; 21 (3): 282-284. <https://dx.doi.org/10.35366/111356>

Resumen

El melanoma anorrectal es poco frecuente con una incidencia de 0.4 a 1.6% del total de los melanomas, y 0.5% de los tumores malignos anorrectales; es frecuentemente confundido con la enfermedad hemorroidal y pólipos. Femenino de 53 años sin antecedentes, acudió por presentar sensación de cuerpo extraño en región anal y rectorragia de dos meses de evolución. En la exploración proctológica se detectó masa indurada en región lateral izquierda a 4 cm de margen anal, el guante explorador salió con restos hemáticos. La colonoscopia reportó lesión de 2 cm pediculada, friable y pigmentada localizada lateralmente en la línea dentada. Se somete a una resección local amplia transanal (RLAT). Patología reportó melanoma maligno, márgenes de resección positivos, en contacto con células neoplásicas. Fue manejada posteriormente con tratamiento adyuvante. Las opciones quirúrgicas son la RLAT y la resección abdominoperineal (RAP); de forma tradicional la RAP era considerada la mejor opción para el control locorregional de la enfermedad; sin embargo, estudios recientes no reportan diferencia en la supervivencia si se compara con la RLAT. La mayoría de los pacientes son diagnosticados en un curso tardío de la enfermedad, por lo tanto la cirugía curativa no es posible.

Palabras clave: melanoma, neoplasia rectal, adulto, neoplasia anal, diagnóstico diferencial.

Abstract

Anorectal melanoma is rare, with 0.4 to 1.6% of all melanomas and 0.5% of anorectal malignancies. Frequently confused with hemorrhoidal disease and polyps. A 53-year-old female with no previous history presented with a foreign body sensation in the anal region and rectorrhagia of two months' evolution. On proctologic examination, an indurated mass was detected in the left lateral region, 4 cm from the anal margin, and an examining glove came out with hematic debris. Colonoscopy reports a 2 cm pedunculated, friable, pigmented lesion located laterally in the dentate line. He underwent a wide local transanal resection (WLTR). Pathology reports malignant melanoma, positive resection margins, and in contact with neoplastic cells. She is subsequently treated with Nivolumab and adjuvant radiotherapy. The surgical options are WLTR and abdominoperineal resection (APR). Traditionally APR was considered the best option for locoregional control of the disease. However, recent studies report no difference in survival compared to WLTR. Most patients are diagnosed late in the disease; therefore, curative surgery is impossible.

Keywords: melanoma, rectal neoplasm, adult, anal neoplasm, differential diagnosis.

INTRODUCCIÓN

El melanoma anorrectal tiene una incidencia de 0.4 a 1.6% del total de los melanomas, y 0.5% de los tumores malignos en esta región.¹ Los síntomas incluyen sangrado, sensación de cuerpo extraño, cambios en los hábitos defecatorios, dolor o prurito anal.²

Presentamos el caso de femenino de 53 años sin antecedentes, que acudió por presentar sensación de cuerpo extraño en la región anal y rectorragia de dos meses de evolución. En la exploración proctológica se detectó una masa indurada en la región lateral izquierda a 4 cm del margen anal, el guante explorador salió con restos hemáticos. Sin adenomegalias inguinales. Colo-

* Departamento de Cirugía General, Hospital General de Zona No. 33, Instituto Mexicano del Seguro Social (IMSS), Universidad de Monterrey (UEM). Monterrey, Nuevo León, México.

Correspondencia:

Jorge Alejandro Serrato Ruiz
Correo electrónico: jorge.serrato@uabc.edu.mx

Aceptado: 12-12-2022.



noscofia reportó una lesión de 2 cm, pediculada, friable y pigmentada localizada en la línea dentada (*Figura 1*). Tomografía axial computarizada (TAC) toracoabdominopélvica sin evidencia de metástasis. Paciente rechazó resección abdominoperineal (RAP) con colostomía permanente. Se realizó resección local amplia transanal (RLAT). Patología reportó melanoma con márgenes de resección positivos, en contacto para células neoplásicas (*Figura 2*). Fue tratada posteriormente con nivolumab y radioterapia adyuvante. No es posible mencionar dosis de radioterapia, así como de nivolumab debido a que la paciente ya no se presentó a seguimiento, se intentó contactar pero no hubo éxito.

DISCUSIÓN

El melanoma anorrectal afecta en promedio durante la sexta década de la vida¹ y 20 a 30% de los casos son amelanóticos, por lo que es difícil su diagnóstico debido a que se confunde con patologías benignas.

Aproximadamente 20 a 60% de los pacientes tienen compromiso de los ganglios linfáticos locorregionales al momento del diagnóstico y entre 7 a 25% tienen metástasis a distancia, con una tasa de supervivencia de cinco años en 20%. La enfermedad se clasifica en estadio I (local), estadio II (enfermedad local con ganglios linfáticos regionales) y estadio III (metástasis a distancia).^{2,3}

El manejo quirúrgico es la piedra angular del tratamiento. En los estadios I y II está indicada la RLAT y RAP, mientras la cirugía paliativa está reservada para el estadio III. Tradicionalmente RAP era el manejo ideal porque en

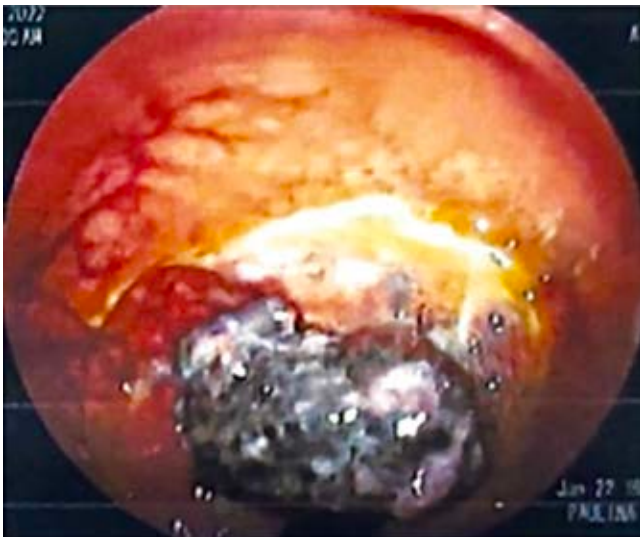

Figura 1: Colonoscopia. Lesión pigmentada de 2 cm en línea dentada.

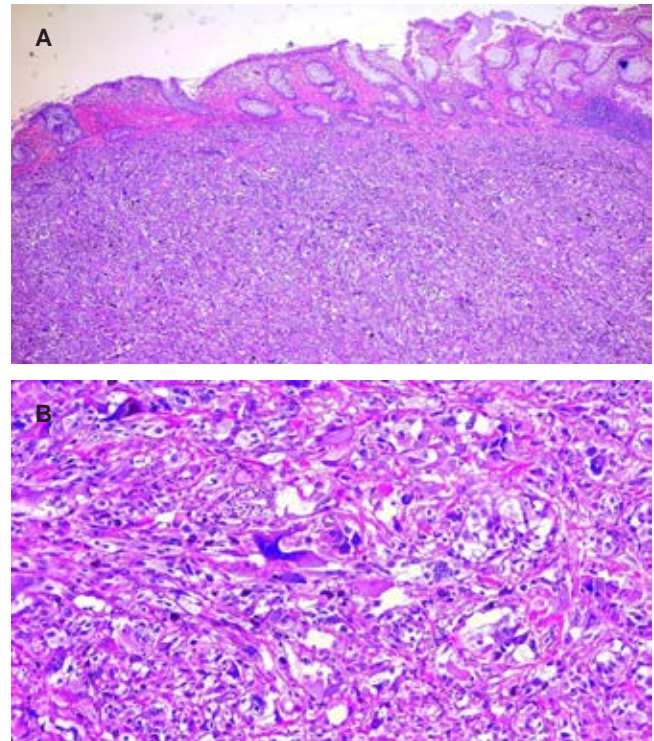


Figura 2: Histopatología. **A)** Se observa una neoplasia que se infiltra desde la capa muscular hasta la mucosa rectal, compuesta por células con marcado pleomorfismo, de tamaño grande y poligonal (H&E x100). **B)** A mayor aumento se observa una neoplasia compuesta por células con anaplasia, núcleos hiper cromáticos, mitosis atípicas y pigmento marrón disperso de forma granular. Algunas células presentan un macronúcleo ligeramente rosado, con citoplasma eosinofílico (H&E x200).

teoría conllevaba una resección más amplia y una linfadenectomía; sin embargo, en estudios recientes no se ha demostrado su superioridad si se compara con RLAT, la cual ofrece una tasa de supervivencia equivalente, menor morbilidad, preservación del aparato esfinteriano y evita una colostomía permanente. La terapia adyuvante no ha mostrado impacto en la supervivencia a largo plazo. La inmunoterapia parece tener un beneficio en la disminución de la mortalidad, por lo que es necesario un mayor número de estudios.³

CONCLUSIÓN

El melanoma anorrectal es una neoplasia que se diagnostica en etapa tardía por su sintomatología inespecífica. La cirugía curativa no es posible en la mayoría de los casos, siendo la RLAT una opción segura en pacientes que no deseen colostomía permanente.

REFERENCIAS

1. de Meira Júnior JD, Sobrado LF, Guzela VM, Nahas SC, Sobrado CW. Anorrectal mucosal melanoma: a case report and literature review. *Am J Case Rep.* 2021; 22: e933032.
2. Malaguarnera G, Madeddu R, Catania VE, Bertino G, Morelli L, Perrotta RE et al. Anorrectal mucosal melanoma. *Oncotarget.* 2018; 9 (9): 8785-8800.
3. Mireia MR, Carlos CS. Anal melanoma: a rare perianal tumor with a poor prognosis. *Dis Colon Rectum.* 2020; 63 (5): 573-576.

www.medigraphic.org.mx