

Caso clínico

Ubicación inusual de lesiones osteocondrales en la rodilla del adolescente

Cruz-Morandé S,* Iñigo-Crespo,* Llombart-Blanco R,* Valentí-Nin JR*

Clínica Universidad de Navarra, Pamplona, España

RESUMEN. Las lesiones osteocondrales en la rodilla del adolescente se localizan principalmente en las áreas de carga a nivel de los cóndilos femorales, las lesiones ubicadas en la tróclea son excepcionales abarcando menos de 1%. La etiología de la ODJ sigue siendo desconocida; puede ser causa de lesiones osteocondrales los traumatismos directos frontales en los cóndilos femorales y por trauma directo de la patela sobre la tróclea en las luxaciones de ésta. En este nivel, ambos mecanismos pueden causar lesiones tanto condrales como osteocondrales. En este trabajo presentamos dos casos, en que se incluye a un paciente con afectación bilateral de la tróclea; ambos de las mismas características, se realizó artroscopía con extracción de cuerpos libres, regularización del lecho y perforaciones con resultados satisfactorios a largo plazo. La presencia de lesiones osteocondrales en la tróclea es muy rara; en la literatura hay descritos muy pocos casos de bilateralidad. La etiología exacta de la ODJ en la rodilla sigue siendo discutida. En nuestros casos, el mecanismo podría explicarse por un impacto de baja presión pero a alta velocidad de la patela sobre la tróclea. Este tipo de lesiones podría encontrarse sobre defectos u anomalías de la osificación de la infancia, la bilateralidad de uno de estos casos apoyaría esta hipótesis. El tratamiento depende de la estabilidad de la lesión y de la edad del paciente. El tratamiento quirúrgico debe ser considerado en los pacientes con fisis abierta que tengan lesión inestable o desprendida y en aquellos en que la fisis está por

ABSTRACT. Osteochondral knee lesions in adolescents are primarily located in loading areas at the level of the femoral condyles. Lesions located in the trochlea are exceptional and account for less than 1%. The etiology of juvenile osteochondritis dissecans (JOCD) is still unknown. Osteochondral lesions may be caused by direct frontal trauma of the femoral condyles and by direct trauma of the patella on the trochlea in dislocations of the latter. At this level both mechanisms may cause both chondral and osteochondral lesions. We present herein two cases with the same characteristics that include one patient with bilateral involvement of the trochlea. Arthroscopy was performed with removal of loose bodies, regularization of the bed and perforations, with appropriate long term results. Osteochondral lesions are rarely found in the trochlea; the literature contains very few bilateral cases described. The exact etiology of JOCD of the knee continues to be debated. In our cases the mechanism could be explained by a low-pressure high-speed impact of the patella on the trochlea. This type of lesions may be added to defects or abnormalities of ossification during childhood. The bilaterality of one of these cases would support this hypothesis. Treatment depends on lesion stability and patient age. Surgical treatment should be considered in patients with open physes with an unstable or detached lesion and in those in whom the physis is about to close but have not responded to conservative treatment, as well as in patients with an intraarticular loose body. Another point to con-

www.medigraphic.org.mx

* Departamento Cirugía Ortopédica y Traumatología Clínica Universidad de Navarra, Pamplona, España.

Dirección para correspondencia:

Dr. Sebastián Cruz

Av. Pío XII núm. 36, CP 31108, Pamplona, Navarra, España. Teléfono: +34 948255400 Fax: +34948 296 500

E-mail: scruz@unav.es

Este artículo puede ser consultado en versión completa en <http://www.medigraphic.com/actaortopedica>

cerrar, pero que no han respondido al tratamiento conservador, como también en aquellos pacientes con cuerpo libre intraarticular. Otro punto a considerar es que la fijación sin pastilla ósea o insuficiente ofrece resultados mediocres.

Palabras clave: rodilla, lesión, adolescente, artroscopía, tratamiento.

sider is that insufficient fixation or fixation without a bone chip leads to mediocre results.

Key words: knee, injury, teenager, arthroscopy, treatment.

Introducción

Las lesiones osteocondrales en la rodilla del adolescente se ubican principalmente en las áreas de carga a nivel de los cóndilos femorales.¹ En la osteocondritis disecante juvenil (ODJ), la localización más frecuente es en el cóndilo medial en su porción posterolateral (70-80%), siendo menos habitual en el cóndilo lateral en su zona inferocentral (10-15%). El compromiso patelar es poco común y éste se localiza principalmente en el polo inferior (5-10%); las lesiones ubicadas en la tróclea son excepcionales, abarcando menos de 1%.²

La prevalencia exacta es desconocida, pero Hughston,³ reportó una prevalencia de 15-21 casos por 100,000 y Linden⁴ reportó una prevalencia de ODJ de 18 por cada 100,000 mujeres y de 29 por cada 100,000 hombres. La etiología de la ODJ sigue siendo desconocida, se manejan una gran diversidad de hipótesis: de etiología inflamatoria (lo que lleva a su nombre en el siglo XIX), alteraciones en la osificación, isquemia, necrosis avascular y microtraumatismo repetitivo, además de encontrarse casos de familiares y por tanto, con una predisposición genética.

Otra causa clásica de lesiones osteocondrales son los traumatismos directos en zonas de carga de los cóndilos femorales por las fuerzas rotatorias y los producidos por trauma directo de la patela sobre la tróclea en las luxaciones de ésta.⁵ En este nivel los impactos directos así como los tangenciales, pueden causar lesiones tanto condrales como osteocondrales produciendo, en ocasiones, cuerpos libres intrarticulares, cuya frecuencia es muy baja y con muy pocos casos recogidos en la literatura científica.^{1,6,7,8}

En este artículo presentamos dos casos, en que se incluye un paciente con afectación bilateral de la tróclea.

Caso clínico 1

Se trata de un paciente de 14 años con historia de ODJ bilateral que presentó cuadro de dolor en la rodilla izquierda y aumento de volumen el cual apareció jugando fútbol, al patear el balón, sin traumatismo de por medio, refiriendo sensación de cuerpo extraño en rodilla.

Se realizó una radiografía anteroposterior, lateral (Figura 1) y axial de la rótula de rodilla izquierda, donde

se apreció una lesión osteocondral en el cóndilo femoral interno en la zona de carga con fragmento *in situ*; se realizó una resonancia magnética (RM) (Figura 2) en la cual se apreció una lesión osteocondral en tróclea en el borde externo con desprendimiento de fragmento condral hacia el receso suprapatelar y una lesión osteocondral en el cóndilo femoral interno en la zona de carga con fragmento *in situ*.

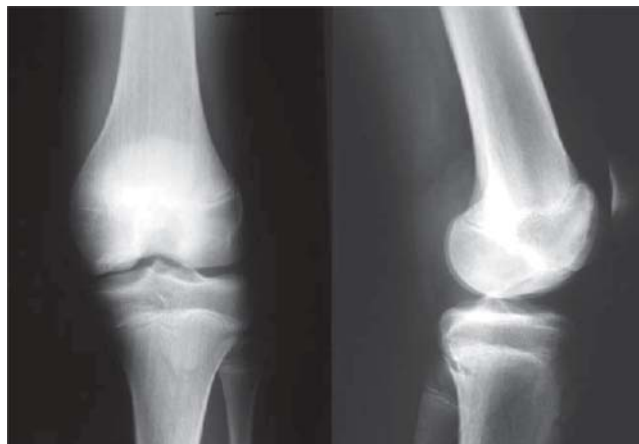

Figura 1. Caso 1: radiografías anteroposterior-lateral de la rodilla izquierda al inicio del cuadro.

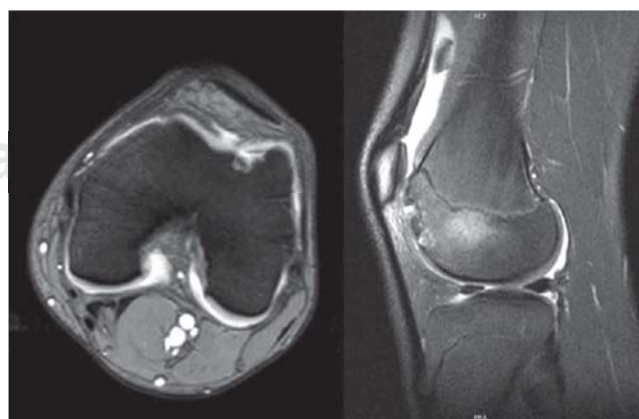

Figura 2. Caso 1: Resonancia magnética de la rodilla izquierda inicial.

El control de RM de rodilla derecha presentó una lesión osteocondral en el cóndilo femoral interno con fragmento *in situ* en la zona de carga.

Posteriormente se realizó una artroscopía de la rodilla izquierda, encontrándose una fractura condral en la vertiente externa de la tróclea con lecho irregular, se procedió a extirpar el cuerpo libre condral, siendo de 1 x 2 coincidente con tamaño de lesión en tróclea y se realizó una regularización de sus bordes y refrescamiento del lecho, además se comprobó la estabilidad de lesión de cóndilo medial y se realizaron cuatro microfracturas.

En el postoperatorio, se le aconsejó al paciente una carga parcial durante tres semanas y reposo deportivo de contacto por cuatro meses, evolucionando en forma asintomática de la rodilla izquierda.

A los ocho meses de la cirugía, el paciente comenzó con dolor en la rodilla derecha durante la práctica deportiva, por lo que se le realizó una RM y artroscopía, comprobando presencia de lesión osteocondral *in situ* de cóndilo femoral interno estable, por lo que se realizaron microfracturas y regularización de bordes; el resto de la exploración artroscópica fue normal.

A cinco años de la intervención de rodilla izquierda y cuatro años de la rodilla derecha, el paciente se encuentra asintomático realizando su vida de forma normal (Figura 3).

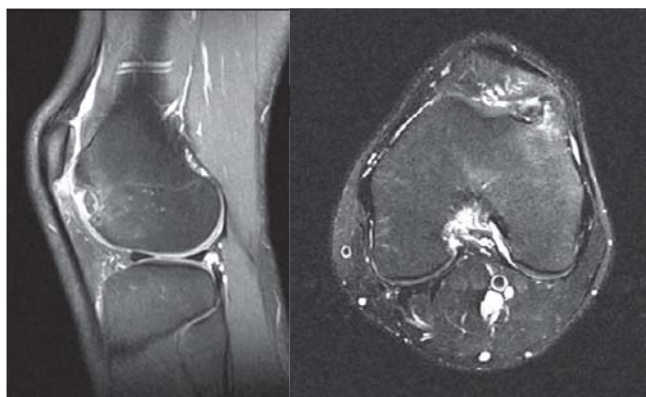


Figura 3. Caso 1: Resonancia magnética de la rodilla izquierda, cinco años de evolución.

Caso clínico 2

Se presentó un paciente de 14 años con historia de dos años de evolución de ODJ que, jugando al fútbol, tras un giro, refirió un chasquido en la rodilla derecha. Posteriormente, refirió episodios de bloqueos con déficit de extensión de rodilla e hidrops de repetición sin sensación de inestabilidad en la rodilla. A la exploración física, se destacaba una patela alta y dolor a la palpación de faceta interna de la rótula.

En la resonancia magnética se apreció una lesión osteocondral superficial en el borde lateral de la tróclea de rodilla derecha, conservando el componente cartilaginoso superficial cercano a los 2 cm, con una profundidad de 1.5 cm, sin otros hallazgos patológicos (Figura 4).

El paciente continúa con tratamiento conservador mediante ejercicios de potenciación del vasto interno y elongación de isquiotibiales, teniendo buena evolución hasta 14 meses después en que sufre un traumatismo de la rodilla derecha y desde entonces presenta dolor a la flexión de la rodilla, principalmente a los 20° de flexión.

Se realiza nuevamente una RM apreciándose una persistencia de la lesión osteocondral en borde lateral de tróclea de tamaño cercano a los 2.5 cm, donde se observa desprotección cartilaginosa y presencia de cuerpo libre de aspecto condral en el receso suprapatelar. El tamaño de la lesión, sin embargo, no ha variado significativamente.

Se realiza una artroscopía de rodilla derecha, encontrándose en tróclea lesión de 3 x 2 cm, parcialmente regenerada con mamelones fibrocartilagenosos y hueso subcondral viable, además se extrajo cuerpo libre condral de 3 x 2 x 1 cm, desde el fondo del saco suprapatelar y se le realizó una regularización de bordes de lesión y cinco perforaciones con agujas de Kirschner de 2.5 mm.

El paciente evolucionó de forma satisfactoria; siete meses después de la cirugía artroscópica comenzó con dolor anterior en la rodilla izquierda después de jugar fútbol, sin aparente traumatismo de por medio asociado a sensación de síncope de rodilla. A la exploración física, destacaba dolor en cóndilo medial y roce patelar. Se realiza una resonancia magnética (Figura 5) de la rodilla

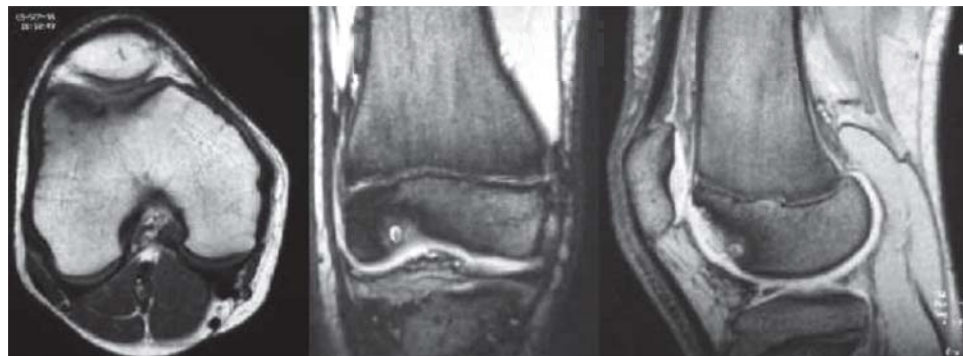

Figura 4.

Caso 2: Resonancia magnética de la rodilla derecha inicial.

izquierda en que se encontró en borde lateral de tróclea una lesión osteocondral con un nicho de una extensión aproximada de 2 cm de diámetro y una profundidad de 6-7 mm, asociado con lesión condral grado III/IV que afectaba al polo inferior y cara externa de rótula con fragmento condral desprendido que actuaba como cuerpo libre situado en el surco intercondíleo.

El paciente es intervenido nuevamente, realizándole artroscopía de rodilla izquierda y encontrando edema en tróclea por lateral y hundimiento sin irregularidad del cartílago

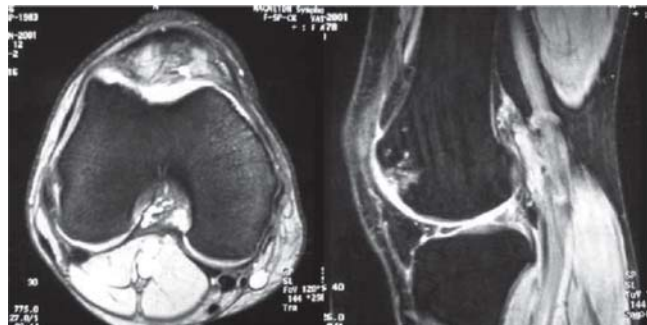

Figura 5. Caso 2: Resonancia magnética de la rodilla izquierda.

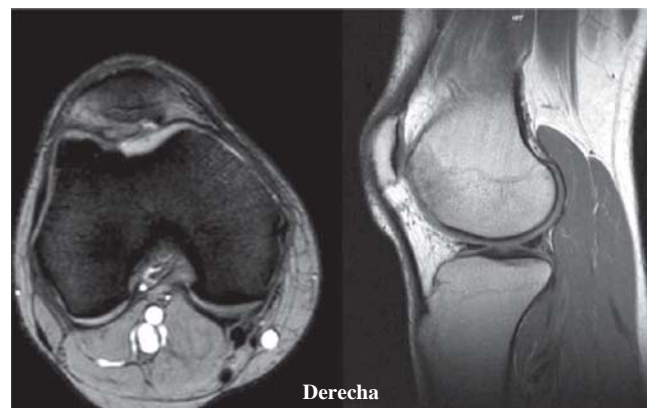


Figura 6. Caso 2: Rodilla derecha a 10 años de evolución.

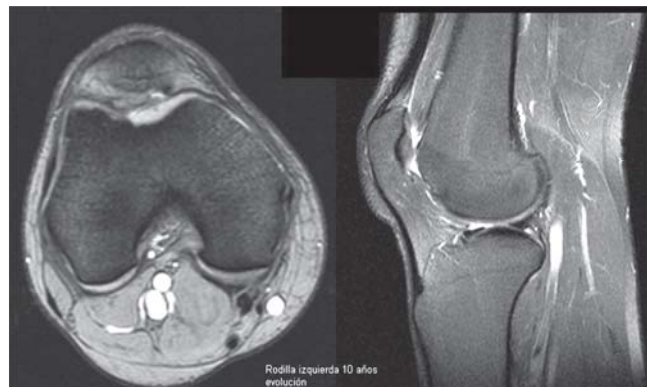

Figura 7. Caso 2: Rodilla izquierda evolución a 10 años.

y edema en carilla articular lateral de patela. En el surco intercondíleo, se encuentra cuerpo libre cartilaginoso de 2 x 1 cm que se extrae y se realizan microfracturas pertinentes del lecho de la lesión.

El paciente evolucionó en forma irregular con episodios de derrame articular de rodilla, por lo que a los 10 meses de la intervención se le realizó una nueva artroscopía de rodilla izquierda, encontrando una nueva lesión osteocondral en vertiente lateral de tróclea de 1.5 x 0.5 cm con exposición de hueso subcondral y cuerpo libre condral de las mismas medidas en surco intercondíleo, el cual se extrajo y se realizó la regularización con una fresa motorizada de la lesión hasta dejar el hueso subcondral viable.

El paciente quedó con reposo deportivo por dos meses y luego con reintegro progresivo. A 10 años desde la última cirugía, el paciente se encuentra asintomático de ambas rodillas, realizando actividad deportiva normal (Figuras 6 y 7).

Discusión

La presencia de lesiones osteocondrales en la tróclea es muy rara. Smith⁶ describió tres casos de bilateralidad en 16 ODJ de tróclea en un metaanálisis de 3,329 casos. Por su parte, Takahashi⁹ reportó otro caso que comprometía a ambas rodillas. Esta baja incidencia podría explicarse debido a que hay diferentes autores que consideran esta ubicación como parte de la porción anterior del cóndilo femoral externo, por lo que el mapa articular del fémur, tibia y patela descrito por Hunt et al.,¹ puede ser de utilidad para diferenciar claramente las diferentes áreas de la articulación y su relación con diferentes estructuras y zonas de carga; en su casuística de 1,000 artroscopías de rodilla, dicho autor refiere menos de 7% de las lesiones osteocondrales en general en la tróclea, pero en sólo 20 casos de éstos hay una fractura subcondral y se asocia principalmente con alteraciones del *tracking* patelar.

En diferentes revisiones de la bibliografía^{2,10,11,12} no se ha conseguido aclarar la etiología exacta de la ODJ en la rodilla, variando las causas: desde un proceso inflamatorio hasta el microtraumatismo e isquemia subcondral secundaria, la cual produce una zona necrótica que al reabsorberse en parte y ocuparse por tejido de granulación facilitaría su desprendimiento. Para las fracturas osteocondrales de la tróclea se han descrito como mecanismos causales la aplicación de fuerzas de torsión en zonas de carga de la rodilla y el trauma directo, Oohashi et al.⁷ describieron un caso de fractura osteocondral a nivel de la tróclea lateral. Ellos mencionan que debido a la extensión rápida de la rodilla desde 50-60°, se produce una transmisión de fuerza importante desde la patela a la tróclea ocasionando un desprendimiento del cartílago, siendo este mecanismo muy similar al presentado por nosotros en el caso 2 y a otros casos, tal como el descrito por Ronga et al.,¹³ en un paciente de 11 años pero en donde se compromete toda la tróclea. También Nakamura⁸ reportó en otro paciente de 11 años una lesión en la tróclea, luego

de golpear el balón jugando fútbol, siendo éste un mecanismo en que se aplica baja presión pero a alta velocidad sobre el cartílago articular.

Esto podría deberse a lo explicado por Flachsman et al.,¹⁴ en un modelo experimental en que ven cómo el cartílago inmaduro y del adolescente soporta menor cantidad de carga por área hasta producirse la delaminación, así como también el nivel en que éste se produce es diferente al del adulto, la diferencia estructural es a nivel de la unión osteocondral, ya que la presencia de la lámina calcificada entre el cartílago articular y el hueso subcondral facilita que en esta zona se produzca la fractura condral de forma más regular en el adulto. Además, la irregularidad de los lechos en fracturas condras en los adolescentes podría explicar por qué en estos pacientes hay una regeneración de mejor calidad condral que en el adulto.

Una posible explicación a la etiopatogenia de este tipo de lesiones sería que podría tratarse de defectos u anomalías de la osificación de la infancia, quedando estas zonas parcialmente osificadas y por lo tanto, más susceptibles de desprenderse ante traumatismos no necesariamente violentos. También por su ubicación de carácter más o menos tangencial. La bilateralidad de uno de estos casos apoyaría esta hipótesis.

El diagnóstico de las lesiones osteocondrales se ha visto facilitado con el uso de la resonancia magnética^{2,10,12,15} con sus diferentes señales, ya que permite conocer la ubicación exacta, el tamaño y profundidad de la lesión, la existencia de cuerpos libres intraarticulares de tejido condral no visibles en la radiología simple y la existencia de lesiones asociadas. Esta información permite enmarcarlas dentro de alguna de las clasificaciones existentes que orientan a qué tratamiento seguir. En el presente trabajo, el caso 1 en la radiografía simple apenas se logró distinguir la presencia de la lesión y del cuerpo libre, no así en la resonancia donde se apreció claramente.

El tratamiento de este tipo de lesiones osteocondrales de la rodilla es muy variado, pero depende principalmente de la estabilidad de la lesión y de la edad del paciente.^{10,12} Si la lesión es estable y el paciente se encuentra con fisis abierta, el tratamiento conservador mediante la inmovilización y el reposo deportivo es el indicado. Sin embargo, los tiempos de reposo varían entre de los diferentes autores. Kocher¹⁰ y Flynn² proponen de 4 a 6 semanas de inmovilización con descarga parcial; después una segunda fase de rehabilitación de 6 a 12 semanas y si hay mejoría de la lesión en imágenes, el reintegro progresivo a la vida normal. Pero los resultados de este tratamiento son muy variables, por ejemplo, Cahill¹⁶ reportó sólo 50% de buenos resultados.

Dentro del tratamiento quirúrgico, las opciones son variadas y deben ser consideradas en los pacientes con fisis abierta que tengan lesión inestable o desprendida y en aquellos en que la fisis está por cerrar que no han respondido al tratamiento conservador,^{2,10} así como también en aquellos pacientes con cuerpo libre intraarticular.^{12,17}

Las diferentes opciones van desde realizar el desbridamiento de las lesiones inestables, microfracturas de la lesión, fijación del fragmento con tornillos y/o clavos reabsorbibles, la resección del fragmento inestable con regularización y refrescamiento del lecho subcondral asociándose o no a perforaciones o microfractura, la colocación de condrocitos autólogos^{18,19} hasta el implante de auto o aloinjerto osteocondral.^{2,8,10,11,12,20,21} En nuestros dos casos (3 rodillas), los pacientes han tenido una buena evolución retornando a la práctica deportiva y en el caso 2 con hasta 10 años de seguimiento desde la primera intervención, pese a haber realizado perforaciones con agujas de Kirschner y refrescamiento del lecho subcondral.

La elección de un tratamiento u otro dependerá de la edad, la localización y extensión de la lesión, así como de la estabilidad o no del fragmento. Otro punto a considerar en lesiones como las nuestras, en las que el fragmento desprendido es prácticamente en su totalidad de cartílago, es que la fijación sin pastilla ósea ofrece resultados mediocres.²¹

Bibliografía

- Hunt N, Sánchez-Ballester J, Pandit R, Thomas R, Strachan R: Chondral lesions of the knee: A new localization method and correlation with associated pathology. *Arthroscopy*. 2001; 175: 481-90.
- Flynn J, Kocher M, Ganley T: Osteochondritis dissecans of the knee. *J Pediatr Orthop*. 2004; 24(4): 434-43.
- Hughston JC, Hergenroeder PT, Courtenay BG: Osteochondritis dissecans of the femoral condyles. *J Bone Joint Surg*. 1984; 66: 1340-8.
- Linden B: The incidence of osteochondritis dissecans in the condyles of the femur. *Acta Orthop Scand*. 1976; 47: 664-7.
- Gilley JS, Gelman M: Chondral fracture of the knee arthrographic, arthroscopic and clinical manifestations. *Diagn Radiol*. 1981; 138: 51-4.
- Smith JB: Osteochondritis dissecans of the trochlea of the femur. *Arthroscopy*. 1990; 6(1): 11-7.
- Oohashi Y, Oohashi Y: Chondral fracture of the lateral trochlea of the femur occurring in an adolescent: mechanism of injury. *Arch Orthop Trauma Surg*. 2007; 127: 791-4.
- Nakamura N, Horibe S, Iwahashi T, Kawano K, Shino K, Yoshikawa H: Healing of a chondral fragment of the knee in an adolescent after internal fixation. A case report. *J Bone Joint Surg Am*. 2004; 86: 2741-6.
- Takahashi Y, Nawata K, Hashiguchi H, Kawaguchi K, Yamasaki D, Tanaka H: Bilateral osteochondritis dissecans of the lateral trochlea of the femur: a case report. *Arch Orthop Trauma Surg*. 2008; 128(5): 469-72.
- Kocher M, Tucker R, Ganley T, Flynn J: Management of osteochondritis dissecans of the knee: Current Concepts Review. *Am J Sports Med*. 2006; 34(7): 1181-91.
- Murray JRD, Chitnavis J, Dixon P, Hogan NA, Parker G, Parish EN, Cross MJ: Osteochondritis dissecans of the knee; long-term clinical outcome following arthroscopic debridement. *The Knee*. 2007. Doi: 10.1016.11.01
- Kutscha-Lissberg F, Singer P, Vécsei V, Marlovits S: Osteochondritis dissecans des Kniegelenks. *Radiologe*. 2004; 44: 783-8.
- Roga M, Zappala G, Cherubino M, Genovese E, Bulgheroni P: Osteochondritis dissecans of the entire trochlea. *Am J Sports Med*. 2006; 34(9): 1508-11.
- Flachsmann R, Broom ND, Hardy AE, Moltschaniwskyj G: Why is the adolescent joint particularly susceptible to osteochondral shear fracture? *Clin Orthop Rel Res*. 2000; 381: 212-21.
- Oepfen RS, Connolly SA, Bencardino JT, Jaramillo D: Acute injury of the articular cartilage and subchondral bone: a common but unrecognized lesion in the immature knee. *AJR*. 2004; 182: 111-7.

16. Cahill BR: Osteochondritis dissecans of the knee: treatment of juvenile and adult forms. *J Am Acad Orthop Surg.* 1995; 3: 237-47.
17. Dory MA: Chondral fracture of the anterior intercondylar groove of the femur. *Clin Reumatology.* 1983; 2(2): 175-7.
18. Gobbi A, Kon E, Berruto M, Filardo G, Delcogliano M, Boldrini L, Bathen L, Marcacci M: Patellofemoral full-thickness chondral defects treated with second-generation autologous chondrocyte implantation: results at 5 years' follow-up. *Am J Sports Med.* 2009; 37(6): 1083-92.
19. Trinh TQ, Harris JD, Flanigan DC: Surgical management of juvenile osteochondritis dissecans of the knee. *Knee Surg Sports Traumatol Arthrosc.* 2012 [Epub ahead of print].
20. Fischer M, Koller U, Krismer M: The use of fresh allografts in osteochondrosis dissecans of the lateral femoral condyle. *Oper Orthop Traumatol.* 2006; 18(3): 245-58.
21. Gomoll AH, Farr J, Gillogly SD, Kercher J, Minas T: Surgical management of articular cartilage defects of the knee. *J Bone Joint Surg Am.* 2010 Oct 20; 92(14): 2470-90.