

## Artículo original

doi: 10.35366/113962

# Tenodesis artroscópica del bíceps mediante técnica «relajada». Resultados clínicos y radiológicos de una cohorte prospectiva

*Arthroscopic biceps tenodesis with a «relaxed» technique.  
Clinical and radiological results of a prospective cohort*

Zanolli N,\* Bernal N,\* Rojas N,‡ Calvo A,§ Valenti P,¶ Reinares F\*.,‡,§

Clínica Alemana de Santiago, Santiago de Chile, Chile.

**RESUMEN. Introducción:** en el tratamiento de la patología del tendón de la cabeza larga del bíceps (TCLB) la tenodesis «relajada» es una tenodesis artroscópica suprapectoral alta, que busca disminuir la tensión del TCLB y, por tanto, el dolor persistente. **Objetivo:** evaluar resultados clínicos y radiológicos de la tenodesis «relajada» en una serie prospectiva de sujetos sometidos a compensación laboral. **Material y métodos:** cohorte prospectiva de 54 hombros con tenodesis «relajada» con tornillo interferencial intraarticular, mismo cirujano, Octubre de 2014 a 2018, centro de trauma nivel 1. Se analizaron datos demográficos, resultados clínicos, funcionales y radiográficos. A los seis meses se realizó una ecografía de control y se evaluaron complicaciones. **Resultados:** edad media  $49 \pm 9$  años, seguimiento promedio  $16 \pm 4$  meses. El diagnóstico primario fue rotura del manguito rotador en 79%, patología primaria del bíceps en 10% y otras patologías en 11%. Al término del seguimiento, la elevación anterior activa fue  $157.7 \pm 22.7$ , rotación externa  $47 \pm 16.6$ , rotación interna mediana T12, Constant Score  $83 \pm 12.05$  puntos, valoración subjetiva del hombro  $83 \pm 12.97\%$  y escala visual análoga del dolor  $1.4 \pm 1.7$  puntos. Un paciente sufrió una rotura del bíceps y dos casos una asimetría estética del brazo. En ecografía, en 98% se visualizó el TCLB *in situ* y en 10% se objetivaron cambios

**ABSTRACT. Introduction:** in the treatment the long head of the biceps tendon (LHBT) pathology, the «relaxed tenodesis» is an arthroscopic articular suprapectoral tenodesis that seeks to lower the tension on the LHBT, and therefore, theoretically avoid persistent pain. **Objective:** to assess clinical and radiological results of «relaxed» tenodesis in a prospective cohort of patient with work related illness. **Material and methods:** prospective cohort, 54 shoulders with «relaxed» tenodesis performed with an intra-articular interference screw by the same surgeon, from October 2014 to 2018, in a level 1 trauma center. Demographic, clinical, functional and radiologic results were analyzed. On 6 months follow-up, a sonographic and clinical assessment was performed. **Results:** mean age  $49 \pm 9$ , mean follow-up  $16 \pm 4$  months. The main diagnosis was a rotator cuff tear in 79%, primary biceps pathology in 10% and other pathologies in 11%. At the end of follow-up, the cohort showed active anterior elevation  $157.7 \pm 22.7$ , external rotation  $47 \pm 16.6$ , median internal rotation T12, Constant Score  $83 \pm 12.05$  points, subjective shoulder value  $83 \pm 12.97\%$  and pain visual analogue scale  $1.4 \pm 1.7$  points. One patient had a biceps tear and two had cosmetic arm asymmetry. On ultrasound 98% had the LHBT *in situ* and 10% had inflammatory changes on the bicipital

## Nivel de evidencia: II

\* Departamento de Traumatología y Ortopedia Clínica Alemana. Santiago, Chile.

‡ Unidad de Hombro y Codo, Hospital Clínico Mutual de Seguridad CChC. Santiago, Chile.

§ Facultad de Medicina Clínica Alemana-Universidad del Desarrollo. Santiago, Chile.

¶ *Institut de la Main, Clinique Bizet.* Paris, Francia. ORCID: 0000-0002-8313-8624

### Correspondencia:

Dr. Felipe Reinares

Av. Libertador Bernardo O'Higgins Núm. 4848, Hospital Clínico Mutual de Seguridad, Santiago, Estación Central, Región Metropolitana.

E-mail: freinares@gmail.com

Recibido: 06-08-2023. Aceptado: 03-09-2023.

**Citar como:** Zanolli N, Bernal N, Rojas N, Calvo A, Valenti P, Reinares F. Tenodesis artroscópica del bíceps mediante técnica «relajada». Resultados clínicos y radiológicos de una cohorte prospectiva. Acta Ortop Mex. 2023; 37(5): 283-289. <https://dx.doi.org/10.35366/113962>



inflamatorios en la corredera bicipital. Reportamos 21% de complicaciones. **Conclusiones:** la tenodesis «relajada» presenta resultados clínicos, funcionales e imagenológicos satisfactorios, con baja tasa de fallo.

**Palabras clave:** tenodesis, tenodesis relajada, suprapectoral, bíceps, artroscopía.

groove. There were complications in 21% of the sample. **Conclusions:** «relaxed biceps tenodesis» is a technique that shows good clinical, functional and sonographic results, with low failure rate.

**Keywords:** tenodesis, relaxed tenodesis, suprapectoral, biceps, arthroscopy.

### Abreviaturas:

CS = escala de Constant-Murley.  
DAH = dolor anterior de hombro.  
EVA = escala visual análoga de dolor.  
ROM = rango de movilidad.  
SSV = valoración subjetiva del hombro.  
TCLB = tendón de la cabeza larga del bíceps.

### Introducción

La patología del tendón de la cabeza larga del bíceps (TCLB) es una causa frecuente de dolor anterior de hombro (DAH). Ante el fracaso del tratamiento conservador, está indicada la resolución quirúrgica,<sup>1,2,3</sup> siendo las alternativas más utilizadas la tenotomía y la tenodesis. Los resultados funcionales, alivio del DAH y la tasa de satisfacción reportada es similar para ambas técnicas;<sup>1</sup> sin embargo, la tenodesis se asocia a mejores resultados cosméticos y menor dolor muscular del bíceps,<sup>2,4,5</sup> por lo que muchos autores la prefieren. La tasa de complicaciones reportada en las tenodesis varía entre 2.9-12.9%,<sup>6,7</sup> siendo la más frecuente el DAH persistente. Otras complicaciones son la falla de la fijación, debilidad subjetiva, infección, fractura del húmero y lesiones neurovasculares.<sup>2,7</sup>

Existen diferentes técnicas para realizar la tenodesis respecto a su vía de abordaje (abierta o artroscópica), tipo de fijación (túneles óseos con botón, tornillos interferenciales, anclas con suturas o fijación a partes blandas) y ubicación (suprapectoral o subpectoral).<sup>1,2,8</sup> Al comparar la vía abierta contra la artroscópica, ambas logran una mejoría significativa en disminución del DAH y resultados funcionales, sin grandes diferencias en resultados clínicos ni en la tasa global de complicaciones;<sup>2,6,9,10</sup> sin embargo, la vía artroscópica se podría asociar a una menor tasa de dehiscencia de herida operatoria.<sup>9</sup> Sobre los métodos de fijación, no se ha demostrado una clara superioridad biomecánica ni clínica de un método por sobre el otro.<sup>10,11,12,13,14,15</sup> La fijación con anclas y suturas abarca una menor huella ósea, disminuyendo la morbilidad asociada al procedimiento, pero es técnicamente demandante.<sup>14</sup>

Respecto a la ubicación, la tenodesis subpectoral se podría asociar a menor DAH persistente y tasa de complicaciones que la suprapectoral;<sup>2,5,16</sup> aunque otros estudios han mostrado que no existen diferencias clínicamente significativas entre ambas.<sup>10,17</sup> Esta última se puede fijar en dos posiciones: una posición «alta» inmediatamente distal al cartílago articular, dentro del surco bicipital; o en una posición

suprapectoral «baja», inmediatamente proximal al tendón del pectoral mayor. La fijación alta deja un remanente en el surco bicipital que se ha identificado como una causa de DAH persistente, por lo que algunos autores prefieren una fijación baja o subpectoral.<sup>2,18</sup>

La técnica utilizada por los autores es la tenodesis relajada, un tipo de tenodesis artroscópica suprapectoral alta descrita por Valenti y colaboradores<sup>19</sup> en el año 2014, que se realiza en la entrada del surco bicipital, utilizando un tornillo biodegradable de 23 mm de largo, que permite dejar laxo el remanente en alrededor de 5 mm.

El objetivo de esta técnica es disminuir la tensión del TCLB, logrando un menor estrés mecánico e inflamación de éste, lo que disminuye la tasa de DAH persistente. No se encontraron artículos que reporten los resultados de dicha técnica, por lo que el objetivo de este estudio es describir los resultados (rango de movimiento y escalas funcionales) y complicaciones de una cohorte de pacientes operados con la técnica de tenodesis relajada.

### Material y métodos

**Selección de pacientes.** Se incluyeron hombros sometidos a una tenodesis artroscópica del bíceps mediante una técnica «relajada» con tornillo interferencial intraarticular, realizadas por el mismo cirujano, entre Octubre de 2014 a 2018 en un centro de trauma nivel 1, con un seguimiento mínimo de seis meses. Se excluyeron aquellos mayores de 65 años, con rerrotura del manguito rotador o bíceps, cirugía de reparación previa de manguito rotador o de bíceps del mismo hombro o infección activa.

Todos los pacientes son sujetos de compensación laboral, atendidos de acuerdo a lo que establece la ley de accidentes laborales en Chile.

**Diseño del estudio.** Estudio de cohorte prospectiva en el que se analizaron datos demográficos, resultados clínicos, funcionales y radiográficos. Se usó el rango de movilidad (ROM), la escala visual análoga de dolor (EVA), la escala de Constant-Murley (CS) y valoración subjetiva del hombro (SSV). A los seis meses de seguimiento, se realizó una evaluación imagenológica mediante ecografía (realizada por un radiólogo musculoesquelético independiente) y se evaluó la incidencia de complicaciones, como la deformidad residual.

El presente proyecto fue aprobado por el Comité de Ética Científico del Hospital Clínico Mutual de Seguridad, Santiago de Chile.

**Técnica quirúrgica.** La técnica quirúrgica fue descrita por Valenti y colaboradores<sup>19</sup> el año 2014. Sus aspectos principales son los siguientes:

Bajo anestesia general en posición de silla de playa. Se utilizan portales artroscópicos posterior, superolateral y uno anterior para la tenodesis a través el intervalo rotador. Se realiza una artroscopía diagnóstica. Con el codo en extensión, se mide el largo del TCLB desde su inserción en el labrum hasta su entrada en el surco bicipital (distancia A).

Luego, con el codo en flexión y supinación, se realiza la tenotomía inmediatamente superior al labrum. El tendón se toma y se exterioriza a través del portal anterolateral (*Figuras 1A y 1B*). Se regulariza el extremo proximal y se marca la «distancia A» medida previamente desde su extremo proximal. Se realizan cinco suturas en el tendón desde la marca realizada y el extremo libre. Luego se realiza una nueva marca a 5 mm desde la marca inicial (*Figuras 1C y 1D*).

A través del portal superolateral se broca un túnel de 25 mm de profundidad en la entrada del surco bicipital (*Figura 2*) y, finalmente, con el codo en extensión, se inserta el tendón y se fija al nivel de la última marca realizada a proximal (*Figura 3*). De esta manera el tendón residual queda relajado alrededor de 5 mm.

**Cuidados postoperatorios.** Dependiendo de la reparación artroscópica del manguito rotador, se instaló en el postoperatorio inmediato un inmovilizador de hombro universal (roturas pequeñas) o un inmovilizador con cojín abductor en 30° (roturas medianas y grandes).

Se utilizó como analgesia el bloqueo del plexo braquial y antiinflamatorios no esteroideos endovenosos. Los pacientes fueron dados de alta el mismo día o con sólo una noche de hospitalización, según la hora de la cirugía.

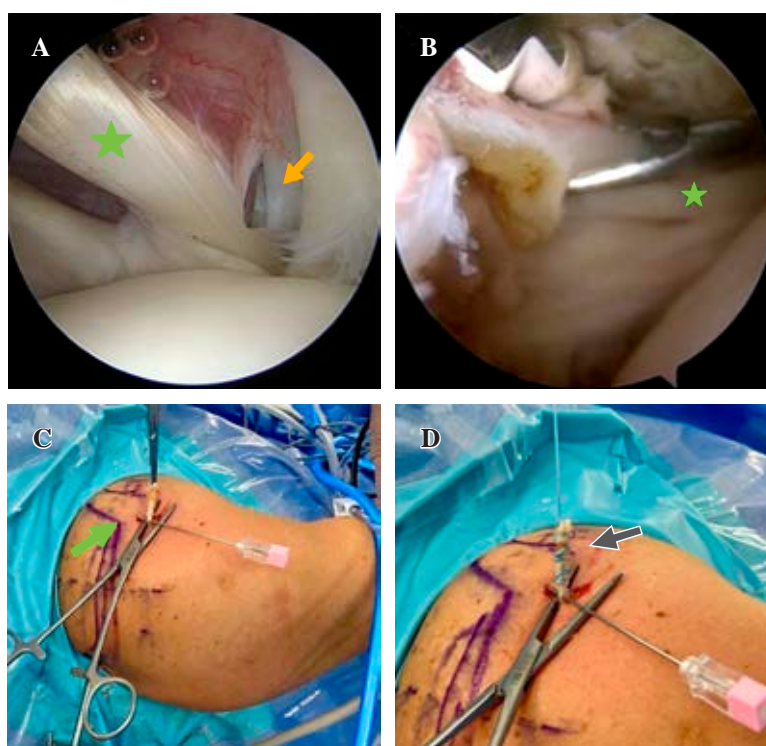
Al alta inmediata, los pacientes son autorizados a realizar ejercicios de rango activo de dedos, mano y de codo, limitando el rango pasivo a la extensión y pronación de codo. Se enseñan ejercicios pendulares del hombro operado y de fortalecimiento periescapular, limitando la abducción y elevación de éste. Además, se autoriza a realizar bicicleta estática, con el uso de inmovilizador.

Al día 10 son citados a control para evaluación de la herida operatoria y retiro de puntos. En la semana cuatro se retira el inmovilizador. Entre las semanas tres y seis, se inician ejercicios isométricos del hombro en neutro, isométricos de flexoextensión y pronosupinación de codo, ROM pasivo y pasivo asistido de hombro; se restringen el ROM activo de hombro y los ejercicios contra resistencia de codo.

Entre las semanas 6-12 se inicia ROM activo a tolerancia, fortalecimiento progresivo de rotadores (limitando tendones reparados) y periescapulares y concéntricos de bíceps para terminar en excéntricos. De ser necesario, se permite comenzar ejercicios de elongación capsular. En la semana seis se autoriza el trote y nado de pecho. Entre la semana 12-16 se realiza fortalecimiento del manguito rotador contra resistencia y progresivo.

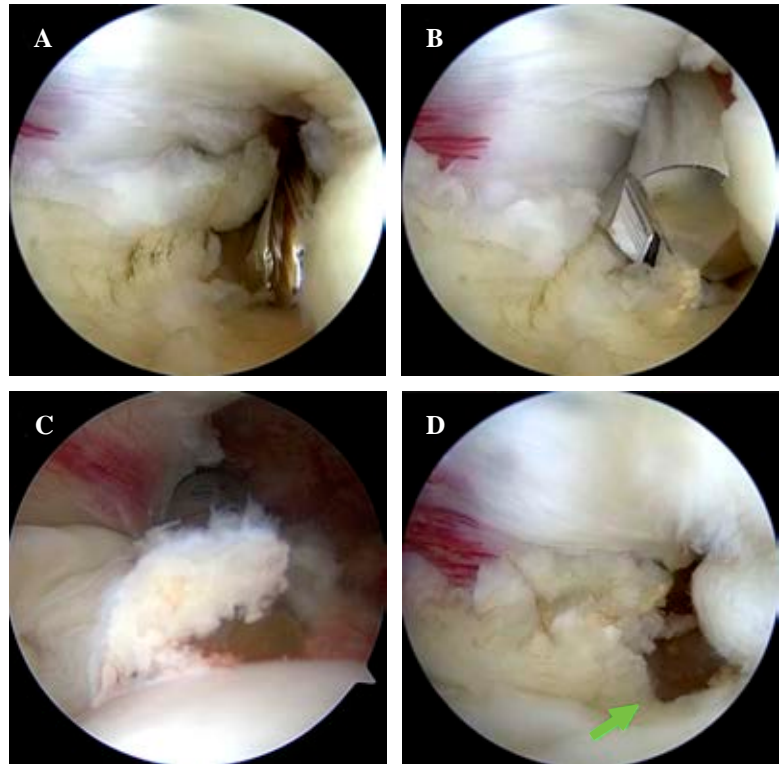
**Seguimiento postoperatorio.** Se realiza control ecográfico para evaluar cicatrización del manguito rotador a las 16 semanas. En la semana 16, se autoriza el retorno deportivo y en la semana 24 se realiza otro control ecográfico para evaluación de la tenodesis del bíceps.

**Análisis estadístico.** Para el análisis estadístico se utilizó una medida de posición (promedio) y de dispersión (desviación estándar). Para el análisis comparativo entre los valores



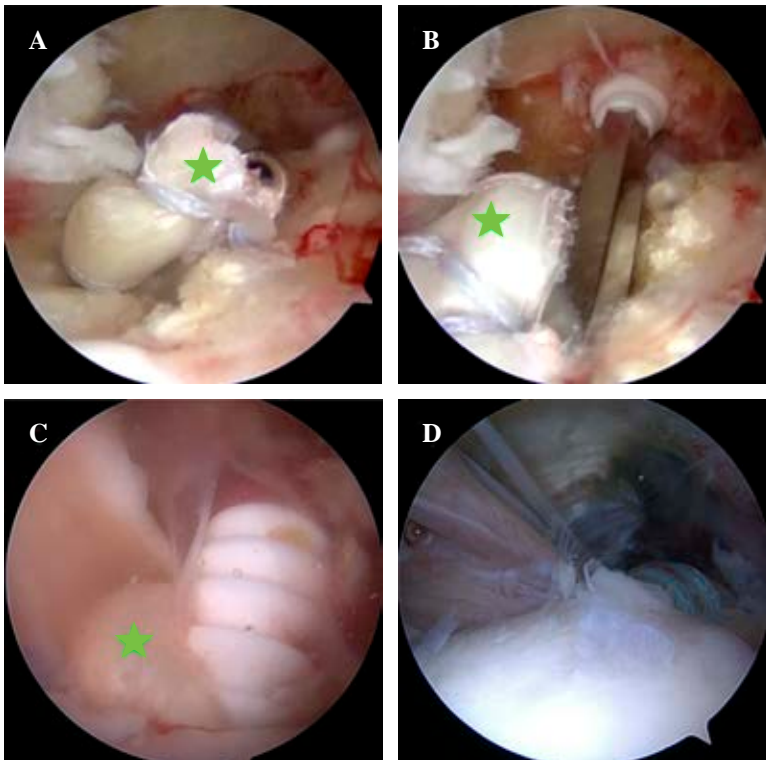
**Figura 1:**

**Identificación de bíceps, tenotomía y exteriorización.** Imágenes de hombro derecho, en posición silla de playa. Visión artroscópica desde portal posterior con óptica de 30°. **A)** Se identifica tendón del bíceps (estrella verde) y se realiza portal anterolateral con bisturí No. 11 (flecha amarilla). **B)** Se captura tendón del bíceps (estrella verde) y se realiza tenotomía del bíceps con dispositivo de radiofrecuencia desde portal anterior, para luego exteriorizarlo. **C)** Visión externa de tendón del bíceps (flecha verde), para realizar mediciones. **D)** Visión externa de tendón del bíceps (flecha gris), ya preparado con sutura de alta resistencia con punto tipo Krawkow.



**Figura 2:**

Brocado de túnel para tenodesis. Imágenes de hombro derecho, en posición silla de playa. Visión artroscópica desde postal posterior con óptica de 30°. **A)** Se identifica sitio de tenodesis, inicio de corredera bicipital, lateral al cartílago articular. Se coloca guía para broca canulada de 2.5 mm. **B-C)** Se realiza brocado canulada de diámetro 7 mm y profundidad de 25 mm. **D)** Se observa túnel para tenodesis, límite con cartílago articular humeral.



**Figura 3:**

Inserción de tendón largo del bíceps en sitio de tenodesis. Imágenes de hombro derecho, en posición silla de playa. Visión artroscópica desde postal posterior con óptica de 30°. **A)** Se ingresa tendón del bíceps (estrella verde) con vástago de tornillo interferencial. **B)** Se identifica túnel óseo y se avanza tendón junto con vástago de tornillo hasta el límite de 25 mm. **C)** Se ingresa tornillo interferencial para tenodesis. **D)** Visión final de tenodesis articular suprapectoral del bíceps.

prequirúrgicos y postquirúrgicos se utilizaron pruebas de t-Test para grupos pareados.

Se definió un nivel de significancia con  $p < 0.05$ . Para el análisis se utilizaron las herramientas digitales de Stata 14.0.

## Resultados

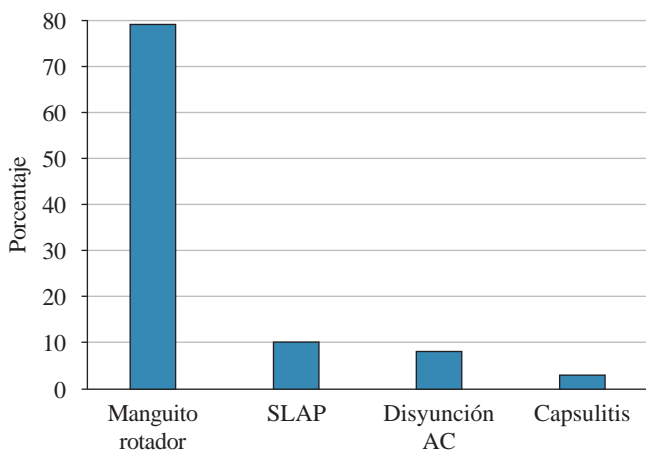
Durante el período de estudio se incluyeron a 52 pacientes y 54 hombros. Ochenta y ocho por ciento de la muestra

correspondió a pacientes masculinos y la media de edad fue de  $49.9 \pm 10.26$  años.

El tiempo promedio entre que los pacientes comenzaron con síntomas y se sometieron a cirugía fue de  $20.8 \pm 23.9$  semanas y presentaban, en promedio, un dolor de  $6.9 \pm 1.72$  puntos según la escala visual análoga (EVA).

En su mayoría los pacientes fueron intervenidos quirúrgicamente para reparar una lesión del manguito rotador (79%). El resto fue operado por una lesión tipo SLAP (lesión del labrum superior de anterior a posterior) (10%), disyunción acromioclavicular (8%) y 3% secundario a una capsulitis adhesiva (Figura 4).

Al momento de realizar la artroscopía, 37 (68.6%) hombros presentaban un tendón del bíceps con aspecto macroscópico normal, mientras que en nueve (16.7%) casos se objetivó un tendón inflamado, en siete (12.9%) hombros se observó un tendón delaminado y sólo en un caso (1.8%) se describió una rotura del tendón. Asimismo, 18.5% de los hombros intervenidos presentaba subluxación medial del tendón del bíceps al momento de realizar la artroscopía.



**Figura 4:** Gráfico de barras, causas de tenodesis relajada del bíceps. La principal indicación de cirugía en donde se decidió realizar una tenodesis relajada del bíceps correspondió a una rotura del manguito rotador, mientras que el resto fue por una lesión SLAP, disyunción AC o capsulitis adhesiva. SLAP = lesión del labrum superior de anterior a posterior. AC = acromioclavicular.

El seguimiento promedio fue de  $30.7 \pm 4.3$  semanas. En la evaluación funcional presentaron un rango de movilidad del hombro de  $157.7 \pm 22.7$  de elevación en promedio,  $143 \pm 33.5$  de abducción,  $47 \pm 16.6$  de rotación externa en posición 1 (abducción de  $0^\circ$ ) y rotación interna con una mediana en T12. El Constant-Murley score promedio fue de 83 puntos  $\pm 12.05$  y un SSV de  $83 \pm 12.97\%$ . Los resultados pre y postoperatorios se describen en la Tabla 1.

El control imagenológico se realizó en 48 (92.3%) pacientes, objetivándose sólo un caso de rotura de la tenodesis correspondiente al 2.08% (Figura 5). En dos (4.1%) casos se describe una tenodesis muy relajada y clínicamente una deformidad tipo Popeye. Sin embargo, 100% de los pacientes refiere haber quedado conforme con su resultado cosmético.

Se presentó alguna complicación en 11 (21%) pacientes. Cuatro de ellos evolucionaron con una rerrotura del manguito rotador. Tres pacientes presentaron capsulitis adhesiva. Se objetivaron tres casos que evolucionaron con un síndrome de dolor regional complejo (SDRC) y sólo un paciente presentó una rotura de la tenodesis realizada al bíceps.

### Discusión

Existen múltiples patologías que pueden causar síntomas en la porción larga del bíceps proximal, tanto aisladas (inestabilidad bicipito-labral, roturas o enfermedad degenerativa, patología inflamatoria, entre otras) como asociadas a otras patologías, principalmente lesiones del manguito rotador. Ambos casos son susceptibles de manejo conservador inicial o quirúrgico en caso de falla.

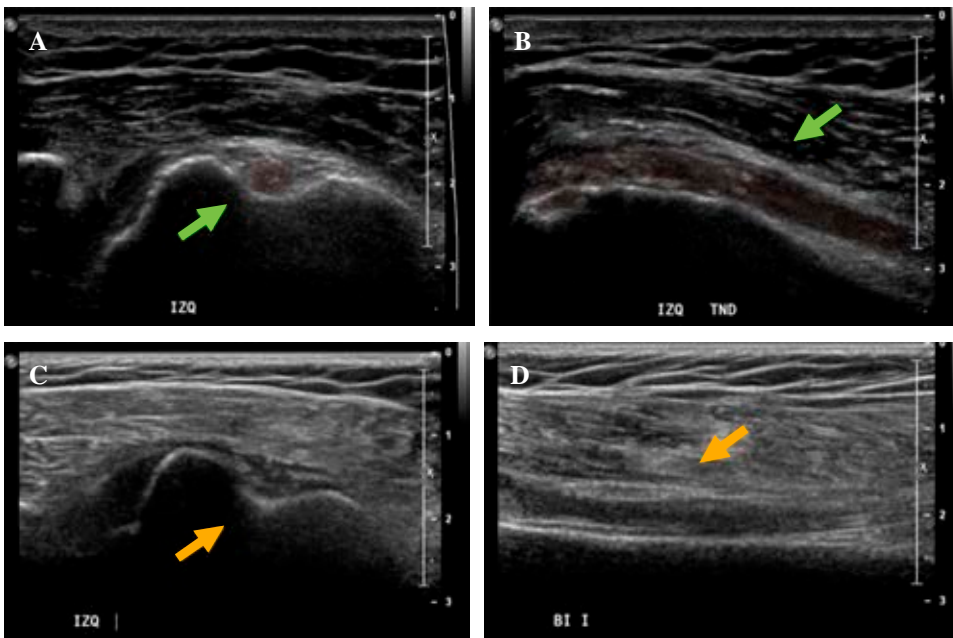
En el tratamiento quirúrgico, las dos opciones más habituales son la tenotomía y la tenodesis.<sup>3</sup> En la literatura no se han presentado grandes diferencias en escalas funcionales postoperatorias entre ellas; sin embargo, existe una mayor incidencia de deformidad tipo Popeye y calambres secundarios en la tenotomía.<sup>5,11</sup> Tradicionalmente, la tenotomía es de elección para pacientes de mayor edad y menor demanda funcional, mientras que la tenodesis es preferible en pacientes más jóvenes y activos.

Dentro de las distintas técnicas de tenodesis, el método de fijación ha sido sujeto de constante investigación y deba-

**Tabla 1: Resumen de resultados clínicos y funcionales de los pacientes.**

Variable	Preoperatorio Media $\pm$ DE	Postoperatorio Media $\pm$ DE	Diferencia	p
EVA	$6.9 \pm 1.72$	$1.5 \pm 1.8$	- 5.4	< 0.05
EAA	$111.5 \pm 39.6$	$157.6 \pm 22.7$	46.1	< 0.05
RE1	$36.3 \pm 16.1$	$47.2 \pm 16.6$	10.9	> 0.05
RI	L4 (mediana)	T12 (mediana)	1-2 (niveles)	< 0.05
CS score	$33 \pm 8.2$	$82.2 \pm 12.1$	49.2	< 0.05
SSV %	$25.5 \pm 7.1$	$83.6 \pm 13.1$	58.1	< 0.05

DE = desviación estándar. EVA = escala visual análoga de dolor. EAA = elevación anterior activa de hombro, en grados. RE1 = rotación externa con abducción de  $0^\circ$ , en grados. RI = rotación interna, medición mediante altura de pulgar obtenida en espalda. CS = Constant-Murley score. SSV% = evaluación subjetiva del hombro, definida en porcentaje en relación a contralateral.



**Figura 5:**

Ejemplos de evaluación ecográfica. Imágenes de evaluación ecográfica por radiólogo musculoesquelético independiente a las 24 semanas de evolución. Paciente No. 14: imágenes de tenodesis del bíceps, con tendón (flecha verde) *in situ*, sin cambios inflamatorios. (A: Eje transversal, B: Eje longitudinal). Paciente No. 36: imágenes de falla de tenodesis, ausencia de tendón del bíceps (flecha amarilla) en evaluación ultrasonográfica (C: eje transversal, D: eje longitudinal).

te; se han descrito estudios biomecánicos que muestran diferencias estadísticamente significativas a favor del tornillo interferencial, presentando una mayor resistencia al *pull-out* por sobre a las anclas y otras técnicas de fijación.<sup>1,12,13,20</sup> No obstante, no se han encontrado diferencias clínicas significativas entre los métodos de fijación.<sup>10,15</sup>

Otro aspecto de controversia ha sido la zona anatómica en donde se fija la tenodesis. Algunos sugieren que la tenodesis alta en la corredera tiene más probabilidad de dolor persistente, ya que no se libera el tendón de ésta, pudiendo mantener sinovitis dentro de la corredera. Lutten y colaboradores, en su serie de 17 pacientes, describe 40% de dolor residual en la tenodesis alta.<sup>7,14,16,21</sup> Por otra parte, en el análisis randomizado retrospectivo de Forsythe y asociados,<sup>22</sup> en la revisión sistemática de Van Deurzen y colegas<sup>6,17</sup> o en la revisión sistemática y metaanálisis de Dekker y su equipo,<sup>10</sup> no se aprecian diferencias significativas, lo cual es concordante con los resultados reportados en este estudio, con un puntaje EVA de 1.4 y un SSV promedio de 88%.

Por este motivo, Valenti y su grupo proponen una técnica de tenodesis alta en el surco, pero de manera relajada, lo que teóricamente evita generar dolor en el bíceps residual dentro de la corredera.<sup>19</sup>

Si bien no se encontraron a la fecha estudios clínicos que evalúen esta técnica a mediano o largo plazo, al comparar los resultados de este estudio con otras técnicas de tenodesis suprapectoral como Kerschbaum y colaboradores,<sup>23</sup> en donde utilizan un ancla sin anudar, se pueden apreciar buenos resultados funcionales en ambas técnicas con CS de 86 puntos promedio versus 83 puntos promedio en este estudio, pero con más deformidad tipo Popeye en la técnica con ancla sin anudar (69% por observador, confirmado solo en 6% por pacientes), en comparación con 2% observado en la tenodesis relajada.<sup>23</sup>

Brady y asociados (2015),<sup>18</sup> en una de las mayores series reportadas de tenodesis con 1,080 pacientes, presentaron igualmente buenos resultados funcionales, con una tasa de revisión de 4%, pero en su gran mayoría referido a la patología de hombro asociada, principalmente manguito rotador; a diferencia de la serie de este estudio, donde 11 (23%) pacientes presentaron complicaciones, de las cuales sólo cuatro eran en relación con el manguito rotador y un porcentaje no menor con capsulitis adhesiva y síndrome de dolor regional complejo (seis pacientes en total). Esto podría asociarse al factor de compensación laboral presente en esta cohorte de pacientes de un sistema de compensación laboral.

Yu Sasaki y colegas,<sup>24</sup> en su serie de 60 pacientes con tenodesis suprapectoral del bíceps con anclas o tornillos interferenciales, estudiados con resonancia magnética, refieren 88% de tendones dentro del surco bicipital, algo inferior a nuestro 98%, probablemente porque este último realizaba apretura de la corredera bicipital.

Una de las debilidades de este estudio es que gran parte de los pacientes presentan patología del manguito rotador agregada, que puede actuar como un factor confundente en los resultados tanto funcionales como complicaciones y reintervenciones. Para tratar de objetivar mejor los resultados en relación a la tenodesis del bíceps, es ideal tener una cohorte con patología bíceps aislada, que haya motivado la tenodesis; sin embargo, ese es un escenario poco frecuente. Otro factor que se debe considerar en los resultados es la compensación laboral mencionada previamente, que es ampliamente conocido con sus efectos a nivel de resultados y complicaciones.

Como fortaleza, este estudio presenta una metodología estricta y completa en todos los pacientes; con una técnica quirúrgica y un protocolo de rehabilitación estandarizado,

realizado por el mismo cirujano y en el mismo centro médico; además de presentar resultados funcionales con escalas estandarizadas e imagenológicas con radiografía y ecografía.

Se presenta la experiencia con la técnica de tenodesis «relajada» como una buena alternativa para el manejo de la patología bicipital, tanto aislada como asociada a otra patología de hombro, con buenos resultados funcionales a corto y mediano plazo, bajas complicaciones y sin implicar un aumento significativo en tiempo operatorio.

La elección de la técnica finalmente responde a las preferencias del cirujano y la selección del paciente, existiendo ventajas y debilidades teóricas en cada una, pero que no han llevado a una diferencia estadísticamente significativa en los resultados a largo plazo en la literatura disponible.

## Conclusión

La técnica de tenodesis relajada del bíceps artroscópica presenta resultados clínicos, funcionales e imagenológicos satisfactorios, asociados a una baja tasa de fallo y complicaciones. Se presenta como una buena alternativa al resto de las técnicas previamente descritas.

## Referencias

- Angelo RL. Surgical management of proximal long head biceps tendon disorders. *Sports Med Arthrosc Rev*. 2018; 26(4): 176-80.
- Werner BC, Holzgrefe RE, Brockmeier SF. Arthroscopic surgical techniques for the management of proximal biceps injuries. *Clin Sports Med*. 2016; 35(1): 113-35. doi: 10.1016/j.csm.2015.08.001.
- Lalehzarian SP, Agarwalla A, Liu JN. Management of proximal biceps tendon pathology. *World J Orthop*. 2022; 13(1): 36-57. doi: 10.5312/WJO.V13.I1.36.
- Ge HGA, Zhang Q, Sun Y, Li J, Sun L, Cheng B. Tenotomy or tenodesis for the long head of biceps lesions in shoulders 3/28/2015 6:11:18 PMA systematic review and meta-analysis. *PLoS One*. 2015; 10(3): 1-11. doi: 10.1371/journal.pone.0121286.
- Gurnani N, van Deurzen DFP, Janmaat VT, van den Bekerom MPJ. Tenotomy or tenodesis for pathology of the long head of the biceps brachii: a systematic review and meta-analysis. *Knee Surgery, Sport Traumatol Arthrosc*. 2016; 24(12): 3765-71. doi:10.1007/s00167-015-3640-6
- Abraham VT, Tan BHM, Kumar VP. Systematic review of biceps tenodesis: arthroscopic versus open. *Arthroscopy*. 2016; 32(2): 365-71. doi: 10.1016/j.arthro.2015.07.028.
- Mccrum CL, Alluri RK, Batech M, Mirzayan R. Complications of biceps tenodesis based on location, fixation, and indication : a review of 1,526 shoulders. *J Shoulder Elb Surg*. 2018. doi: 10.1016/j.jse.2018.09.005.
- Apivatgaroon A, Chernchujit B. All-arthroscopic long head of the biceps transfer: an optional technique for soft-tissue biceps tenodesis. *Arthrosc Tech*. 2020; 9(5): e611-5. doi: 10.1016/j.eats.2020.01.015.
- Saltzman BM, Leroux TS, Cotter EJ, et al. Trends in open and arthroscopic long head of biceps tenodesis. *HSS J*. 2020; 16(1): 2-8. doi: 10.1007/s11420-018-9645-1.
- Dekker TJ, Peebles LA, Preuss FR, Goldenberg BT, Dornan GJ, Provencher MT. A systematic review and meta-analysis of biceps tenodesis fixation strengths: fixation type and location are biomechanically equivalent. *Arthroscopy*. 2020; 36(12): 3081-91. doi: 10.1016/j.arthro.2020.05.055.
- Patel KV, Bravman J, Vidal A, Chrisman A, McCarty E. Biceps tenotomy versus tenodesis. *Clin Sports Med*. 2016; 35(1): 93-111. doi: 10.1016/j.csm.2015.08.008.
- Richards DP, Burkhart SS. A Biomechanical analysis of two biceps tenodesis fixation techniques. *Arthroscopy*. 2005; 21(7): 861-6. doi: 10.1016/j.arthro.2005.03.020.
- Mazzocca AD, Bicos J, Santangelo S, Romeo AA, Arciero RA. The biomechanical evaluation of four fixation techniques for proximal biceps tenodesis. *Arthroscopy*. 2005; 21(11): 1296-306. doi: 10.1016/j.arthro.2005.08.008.
- Haupt ET, O'Keefe K, Farmer K. Arthroscopic all-inside biceps tenodesis: technique and outcomes. *Arthrosc Tech*. 2019; 8(12): e1485-e1489. doi: 10.1016/j.eats.2019.07.034.
- Jackson GR, Meade J, Coombes K, et al. Onlay versus inlay biceps tenodesis for long head of biceps tendinopathy: a systematic review and meta-analysis. *J Am Acad Orthop Surg Glob Res Rev*. 2022; 6(12). doi: 10.5435/jaaosglobal-d-22-00255.
- Ergün S, Cirdi YU, Baykan SE, Akgün U, Karahan M. Clinical outcome comparison of suprapectoral and subpectoral tenodesis of the long head of the biceps with concomitant rotator cuff repair: a systematic review. *Shoulder Elb*. 2022; 14(1): 6-15. doi: 10.1177/1758573221989089.
- Van Deurzen DFP, Gurnani N, Alta TDW, Willems JH, Onstenk R, van den Bekerom MPJ. Suprapectoral versus subpectoral tenodesis for Long Head Biceps Brachii tendinopathy: a systematic review and meta-analysis. *Orthop Traumatol Surg Res*. 2020; 1-8. doi: 10.1016/j.otsr.2020.01.004.
- Brady PC, Narbona P, Adams CR, et al. Arthroscopic proximal biceps tenodesis at the articular margin: evaluation of outcomes, complications, and revision rate. *Arthroscopy*. 2015; 31(3): 470-6. doi: 10.1016/j.arthro.2014.08.024.
- Valenti P, Benedetto I, Maqdes A, Lima S, Moraiti C. "Relaxed" Biceps proximal tenodesis: An arthroscopic technique with decreased residual tendon tension. *Arthrosc Tech*. 2014; 3(5): e639-41. doi: 10.1016/j.eats.2014.07.005.
- Aida HF, Shi BY, Huish EG, McFarland EG, Srikumaran U. Are implant choice and surgical approach associated with biceps tenodesis construct strength? A systematic review and meta-regression. *Am J Sports Med*. 2020; 48(5): 1273-80. doi: 10.1177/0363546519876107.
- Lutton DM, Gruson KI, Harrison AK, Gladstone JN, Flatow EL. Where to tenodesis the biceps: Proximal or distal? *Clin Orthop Relat Res*. 2011; 469(4): 1050-5. doi: 10.1007/s11999-010-1691-z.
- Forsythe B, Zuke WA, Puziatiello RN, Romeo AA. Arthroscopic suprapectoral biceps tenodesis with tenodesis screw. *Arthrosc Tech*. 2018; 7(5): e417-22. doi: 10.1016/j.eats.2017.10.015.
- Kerschbaum M, Scheuermann M, Gerhardt C, Scheibel M. Arthroscopic knotless suprapectoral tenodesis of the long head of biceps: clinical and structural results. *Arch Orthop Trauma Surg*. 2016; 136(8): 1135-42. doi: 10.1007/s00402-016-2466-0.
- Sasaki Y, Ochiai N, Kenmoku T, et al. Arthroscopic tenodesis using a bioabsorbable interference screw and soft anchor: a case series of 60 patients. *J Orthop Sci*. 2020; 25(3): 410-5. doi: 10.1016/j.jos.2019.05.005.

**Conflicto de intereses:** los autores del presente manuscrito y sus familiares cercanos, no tienen ningún conflicto de intereses que declarar.

**Financiamiento:** este artículo no contó con ningún tipo de financiamiento externo, en ninguno de sus procesos de elaboración.

**Autorización de comité de ética científico:** este proyecto cuenta con la aprobación del comité ético científico del Hospital Clínico Mutual de Seguridad, con fecha 07 de noviembre de 2016, firmado por su secretario académico, el Sr. Leonardo Aguirre Aranibar.