

Artículo original

doi: 10.35366/114159

La morbilidad del sitio donante de injerto de cresta ilíaca posterior podría ser un hecho sobreestimado. Estudio en pacientes con fusión lumbar posterolateral abierta

The morbidity of the posterior iliac crest bone graft harvesting could be an overestimated fact. Study in patients with open posterolateral lumbar fusion

Cristiani-Winer M,* Nicolás-Ortiz P,* Orosco-Falcone D,* Guimbard-Pérez JH,* Carabajal JC*

Sanatorio Allende, Córdoba, Argentina.

RESUMEN. Introducción: la fusión espinal es utilizada para tratar, entre otras patologías, las enfermedades degenerativas discales. El injerto óseo autólogo de cresta ilíaca es el estándar de oro para aumentar las probabilidades de fusión; sin embargo, no está exento de complicaciones.

Objetivos: investigar si los pacientes a los que se les recolecta injerto de cresta ilíaca posterior y son cegados al lado del sitio donante, pueden identificar de qué lado se tomó dicho injerto y si la intensidad de este dolor está en relación con la cantidad de injerto obtenido. **Material y métodos:** trabajo prospectivo, experimental, aleatorizado y comparativo, simple ciego. Se incluyeron pacientes adultos operados entre Julio de 2019 hasta Abril de 2020, a los cuales se les realizó una cirugía primaria de artrodesis lumbar posterolateral abierta instrumentada, con colocación de injerto óseo autólogo de cresta ilíaca. Se dividió a los pacientes en dos grupos aleatorizados. La cantidad de injerto a recolectar fue de acuerdo a las necesidades quirúrgicas. Se interrogó por el dolor según escala visual analógica al primer, tercer y sexto mes de la cirugía, siempre solicitando que se identificara el lado más doloroso. **Resultados:** se analizaron 44 pacientes (n = 23 cresta derecha, n = 21 cresta izquierda). La mayoría de los pacientes no lograron identificar el lado del cual se obtuvo el injerto óseo, con una diferencia estadística ampliamente significativa (p = 0.0001). **Conclusión:** la ob-

ABSTRACT. Introduction: spinal fusion is used to treat, among other pathologies, the degenerative intervertebral disc disease. Autologous iliac crest bone grafting is the golden standard treatment for increasing the rate of fusion; however, it isn't free of complications.

Objectives: to investigate whether patients who have posterior iliac crest graft harvesting and are blinded to the donor site, can identify from which side the graft was harvested, and whether the intensity of this pain is related to the amount of graft obtained. **Material and methods:** prospective, experimental, randomized and comparative, single-blind study. Adult patients who underwent primary instrumented open posterolateral lumbar fusion with autologous iliac crest bone graft between July 2019 and April 2020 were included. Patients were divided into two randomized groups. The amount of graft to be harvested was according to surgical needs. The patients were asked about pain according to the visual analogue scale in the first, third and sixth months after surgery, always requesting that the most painful side be identified. **Results:** a total of 44 patients (n = 23 right crest, n = 21 left crest) were analyzed. Most patients were unable to identify the side from which the bone graft was harvested, with a statistically significant difference (p-value 0.0001). **Conclusion:** iliac crest bone graft harvesting is an effective and safe procedure that

Nivel de evidencia: I

* Instituto Allende de Cirugía Reconstructiva, Departamento de Cirugía Espinal.

Correspondencia:

Mauro Cristiani-Winer
Independencia Núm. 757, Primer piso, Córdoba 5000, Argentina.
E-mail: maurocw7@gmail.com

Recibido: 29-06-2022. Aceptado: 04-11-2023.

Citar como: Cristiani-Winer M, Nicolás-Ortiz P, Orosco-Falcone D, Guimbard-Pérez JH, Carabajal JC. La morbilidad del sitio donante de injerto de cresta ilíaca posterior podría ser un hecho sobreestimado. Estudio en pacientes con fusión lumbar posterolateral abierta. Acta Ortop Mex. 2023; 37(6): 338-343. <https://dx.doi.org/10.35366/114159>



tención de injerto óseo de cresta ilíaca es un procedimiento efectivo y seguro, que mejora las probabilidades de fusión sin aumentar la morbilidad del paciente.

Palabras clave: fusión lumbar posterolateral, dolor postoperatorio, injerto óseo de cresta ilíaca.

improves the rates of fusion without increasing the patient's morbidity.

Keywords: posterolateral lumbar fusion, postoperative pain, iliac crest bone graft.

Introducción

Desde hace décadas, la fusión espinal es utilizada en todo el mundo para tratar múltiples y variadas patologías, entre las que podemos nombrar enfermedades degenerativas discales, espondiloartrosis, canal estrecho espinal, escoliosis, lesiones tumorales, fracturas, entre otras.¹ En las dos últimas décadas, el número de fusiones espinales en Estados Unidos se triplicó, alcanzando una cifra aproximada de 500,000 cirugías por año.²

Como es de esperar, las técnicas y los instrumentos para realizar estas fusiones han ido avanzando a lo largo de la historia de la cirugía de columna. Inicialmente se realizaban fusiones basadas en el cruentado de las superficies óseas, injertos óseos autólogos, facetectomías, disección muscular, es decir, artrodesis no instrumentadas. Dichas técnicas han sido asociadas frecuentemente a tiempos de recuperación prolongados y altas tasas de no unión (pseudoartrosis). Esto motivó a los cirujanos a incorporar nuevas opciones y es por ello que posteriormente comienzan a surgir las técnicas de fusión instrumentada, tanto posteriores como anteriores y combinadas.^{3,4} Aunque estos avances puedan ser reconocidos como un antes y un después en la cirugía de columna y se les considere como el inicio de la cirugía moderna, es bien sabido que las tasas de complicaciones por falla de la instrumentación en un principio también fueron elevadas. Esto denota que la instrumentación, a pesar de sus continuos avances y perfeccionamientos, no es la panacea de la artrodesis espinal por sí misma, sino que representa un elemento más que mejora los resultados clínicos y radiológicos, pero sin reemplazar ni quitar valor a los detalles de la técnica quirúrgica y a los injertos y/o sustitutos óseos que servirán de base para la adecuada consolidación, siendo estos últimos de gran importancia.

Se sabe que tanto los autoinjertos como cualquier material que se emplee para reemplazar el tejido óseo debe contar con cuatro características básicas: «*capacidad osteogénica*», es decir, poseer células que puedan servir como precursoras del tejido óseo; «*capacidad osteoconductora*» para proveer la microestructura necesaria para la invasión vascular y celular donde luego se realice la mineralización; «*capacidad osteoinductora*» para estimular a las células madres indiferenciadas hacia la transformación en una célula osteogénica; y «*capacidad estructural*» suficiente para soportar las cargas mientras se genere el proceso de osificación.⁵

El injerto óseo autólogo de cresta ilíaca es considerado el estándar de oro para dicho propósito,^{6,7} puesto que cons-

ta de las cuatro características previamente nombradas. Sin embargo, la necesidad de un paso quirúrgico adicional para la toma del mismo, la cantidad relativamente limitada y la morbilidad de la zona dadora con el posible aumento de complicaciones, son reconocidos como los principales inconvenientes que han impulsado la búsqueda y el desarrollo de numerosos sustitutos biológicos y sintéticos industrializados, lo cual, por su parte, aumenta significativamente los costos del procedimiento.⁸ De las complicaciones descritas, la que ha sido más comúnmente reportada fue el dolor en el sitio donante.^{9,10,11} Sin embargo, algunos trabajos han cuestionado la incidencia y gravedad del dolor en la zona donante, principalmente en la cirugía lumbar, donde la proximidad con la cirugía primaria puede interferir en la percepción y discriminación de la zona dolorosa.^{12,13,14}

Los objetivos del presente estudio son investigar si los pacientes a los que se le recolecta injerto de cresta ilíaca posterior y son cegados al lado (derecho o izquierdo) del sitio donante, pueden identificar de qué lado se tomó dicho injerto, basándose en el dolor de acuerdo a la escala visual analógica (EVA) y si la intensidad de este dolor está en relación a la cantidad de injerto obtenido.

Como objetivos secundarios se propone recabar la incidencia y tipo de complicaciones relacionadas a la toma de injerto y el tiempo promedio que se agrega al acto quirúrgico.

Material y métodos

Se realizó un trabajo prospectivo, experimental con asignación aleatoria y comparativo, simple ciego con nivel I de evidencia según el *Oxford Centre for Evidence-Based Medicine*.¹⁵

Se establecieron como criterios de inclusión a todos aquellos pacientes adultos operados en nuestro centro entre Julio de 2019 hasta Abril de 2020, por el mismo equipo quirúrgico, a los cuales se les llevó a cabo una cirugía primaria de artrodesis lumbar posterolateral abierta instrumentada con o sin fusión intercorporal. Quedando entonces excluidos aquellos individuos que corresponden a cirugías de revisión; también se excluyen pacientes con fracturas por tumores primarios o secundarios y con infecciones locales o sistémicas.

En todos de los casos, se realizó una incisión en la línea media, abordaje por el cual se realiza la totalidad de la cirugía, así como la cosecha del injerto. Se dividió a los pacientes en dos grupos aleatorizados según el número de

terminación de su Documento Nacional de Identidad (DNI), asignándose a los números impares la cosecha del lado izquierdo y a los números pares, del lado derecho. La cantidad de injerto a recolectar fue seleccionada de acuerdo a las necesidades quirúrgicas y fue medido en centímetros cúbicos y compactado suavemente en jeringas de 10 cc en la mesa quirúrgica. El tiempo utilizado exclusivamente para la toma del injerto fue cronometrado por un ayudante de quirófano y medido desde el inicio de la sección de fascia hasta la finalización del cierre por sutura de la misma.

La técnica quirúrgica empleada protocolarmente para este trabajo fue, como previamente se dijo, utilizando la misma incisión cutánea de la cirugía primaria y, tras la selección del lado, se realizó una nueva incisión en la fascia en dirección a la espina ilíaca posterosuperior; luego de la retracción lateral con separadores de Farabeuf o retractor de Hibbs de la piel y el tejido celular subcutáneo, se disecó el colgajo, separándolo de la fascia dorsolumbar subyacente hasta que pudo verse y palpase la espina y cresta ilíaca posterosuperior con elevador de Cobb y electrobisturí, hasta denudar y esquelizar la superficie posterior de la cresta. Se realizó una ventana unicortical con osteótomos y se extrajo hueso esponjoso con curetas. Posteriormente se procedió al lavado con solución fisiológica estéril y tapizado del sitio donante con cera para hueso, a fines de prevenir el sangrado y posibles hematomas. Luego se realizó el cierre de la fascia con puntos continuos de sutura reabsorbible.

Los pacientes fueron interrogados previo a la cirugía: se realizó un cuestionario de doble entrada donde se les consultó por el dolor preoperatorio según escala visual analógica (EVA). Posteriormente se recolectó la siguiente información: «*Datos filiatorios, edad, sexo, cantidad de segmentos fusionados y región, realización de descompresión y/o fusión intersomática, tiempo quirúrgico para la toma de injerto, centímetros cúbicos recolectados, dolor posoperatorio inmediato según EVA y lado predominante de dolor, si lo hubiere, y grado de satisfacción a los seis meses medido en escala del 1-10*».

Además, se interrogó por el dolor según EVA al primer, tercer y sexto mes de la cirugía, siempre solicitando que se identifique el lado más doloroso, si es que existía.

Aspectos éticos. Se obtuvo consentimiento informado de cada paciente individual incluido en el estudio y el protocolo de estudio se realizó conforme a las normas éticas de la Declaración de Helsinki de 2013 lo que se refleja en la aprobación previa del Comité de Ética Institucional.

Metodología estadística. Con los datos recopilados se creó una base de datos de tipo Excel, la que posteriormente se utilizó para los procesamientos estadísticos. Para las variables cuantitativas se calcularon medidas de centralización y dispersión (media y desviación estándar) y para las variables categóricas se calcularon las distribuciones absolutas y porcentuales. Se aplicaron test de Wilcoxon en la comparación de medias y prueba de χ^2 en la correlación de variables categóricas. Además, se aplicó el test de Bonferroni para la comparación del dolor. En todos los casos se utilizó un nivel

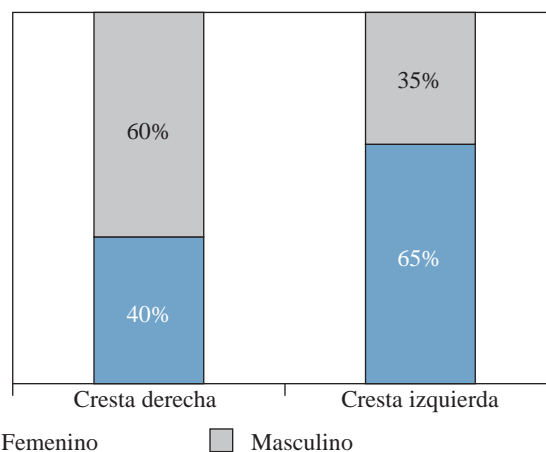


Figura 1: Distribución de sexo según lado del injerto ($p = 0.1134$).

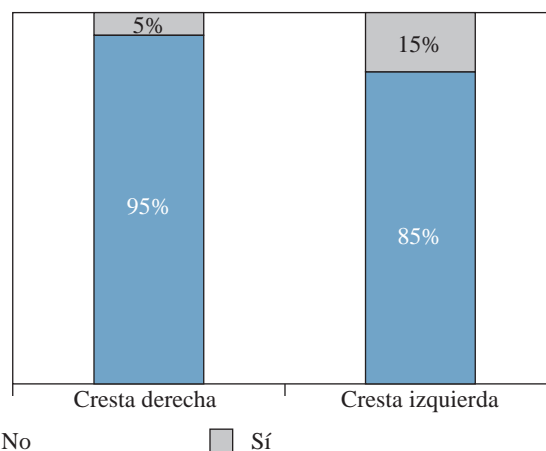


Figura 2: Distribución de tabaquismo según lado del injerto ($p = 0.2918$).

de significancia ≤ 0.05 . Para los procesamientos estadísticos se utilizó el software estadístico InfoStat (v.2020).

Resultados

La muestra final de pacientes estuvo conformada por un total de 44 pacientes a los que se les realizó una cirugía primaria de artrodesis lumbar posterolateral abierta instrumentada con o sin fusión intercorporal. Estos pacientes conformaron dos grupos, según el lado de la cosecha: 23 pacientes con injerto obtenido de cresta derecha y 21 de la cresta izquierda.

Al comparar los grupos en relación al sexo de los pacientes, en el primer grupo se observó que 40% eran del femenino; en el segundo grupo este porcentaje fue de 65% (Figura 1). No siendo esta diferencia significativa estadísticamente ($p = 0.1134$). En cuanto a la edad media fue de 44.9 ± 11.7 y 48.8 ± 14.9 años, respectivamente ($p = 0.8497$), todas las edades comprendidas entre los 25 y los 80 años como máximo.

Esto indicaría que los grupos fueron homogéneos con respecto al sexo y la edad de sus pacientes.

Cinco por ciento de los pacientes del primer grupo tenían hábitos de tabaquismo (Figura 2), mientras que en el otro grupo la cifra fue de 15% ($p = 0.2918$).

Análisis de datos quirúrgicos

La cantidad de segmentos fusionados fue de uno en la mayoría de los casos, con 60% en el grupo de injerto de cresta derecha y 70% en los de cresta izquierda (Figura 3).

En cuanto a la región fusionada, en ambos grupos la mayor frecuencia se dio en la región L5-S1, con 55% en los de cresta derecha y 50% en los de cresta izquierda (Tabla 1), seguidos por la región L4-S1 ($p = 0.3401$).

En la mayoría de los pacientes de ambos grupos, se realizó una descompresión, salvo en 10% del primer grupo y 15% del segundo grupo en los que no se efectuó dicho procedimiento ($p = 0.6326$) (Figura 4).

Además, en 90% de pacientes con injerto de cresta derecha se realizó una fusión intercorporal y en el otro grupo el porcentaje fue de 75% (Figura 5). La diferencia no fue estadísticamente significativa ($p = 0.2119$).

El volumen promedio recolectado fue de $7.10 \pm 2.06 \text{ cm}^3$ en el primer grupo y de $6.45 \pm 1.97 \text{ cm}^3$ en el segundo. La diferencia no fue estadísticamente significativa (Tabla 2). En relación al tiempo quirúrgico para la toma de injerto, las

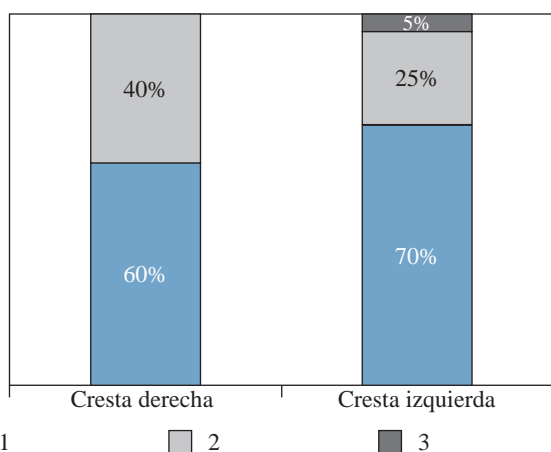


Figura 3: Cantidad de segmentos fusionados según lado del injerto ($p = 0.4346$).

Región	Cresta derecha (N = 23) n (%)	Cresta izquierda (N = 21) n (%)
L3-L5	0 (0)	1 (5)
L3-S1	1 (5)	0 (0)
L4-L5	3 (5)	4 (20)
L4-S1	7 (35)	4 (20)
L5	0 (0)	1 (5)
L5-S1	12 (55)	11 (50)

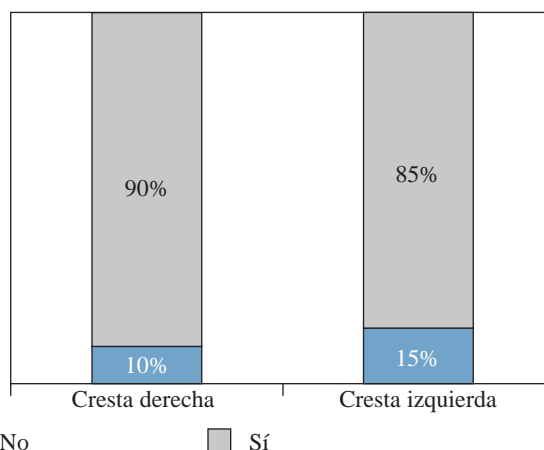


Figura 4: Descompresión según lado del injerto ($p = 0.6326$).

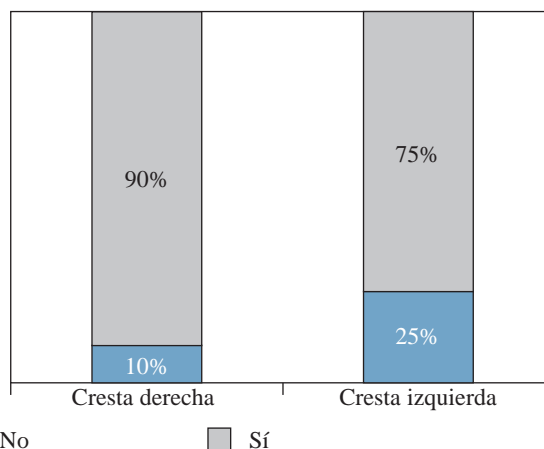


Figura 5: Fusión intercorporal según lado del injerto ($p = 0.2119$).

medias fueron de 15.4 ± 2.09 y 16.1 ± 1.97 minutos, respectivamente.

Resultados del seguimiento

Los valores medios de la EVA según injerto fueron similares en el prequirúrgico (7.60 vs 7.65), así como en el primer, tercer y sexto mes. La diferencia más marcada se dio en el postquirúrgico inmediato; sin embargo, los perfiles resultaron sin diferencia significativa (Figura 6).

Respecto al principal objetivo de nuestro trabajo, la identificación del lado del cual se tomó injerto según la zona del dolor, obtuvimos como resultado que una amplia mayoría de los pacientes no lograron identificar, en ninguno de los momentos, el lado del cual se obtuvo hueso autógeno de cresta ilíaca con una diferencia estadística ampliamente significativa ($p = 0.0001$) (Tabla 3).

Finalmente, al evaluar la satisfacción del paciente a los seis meses, la gran mayoría indicó un valor alto (entre 8 y 10): 75% en ambos grupos (Figura 7). El nivel de satisfac-

ción medio se dio en 25 y 20% en cada grupo, respectivamente. No hubo diferencias estadísticamente significativas entre la cantidad de injerto obtenido y la duración en la toma del mismo en relación al grado de satisfacción del paciente.

Discusión

La toma de injerto de cresta ilíaca posterior es un procedimiento que se realiza prácticamente de rutina en la cirugía de artrodesis lumbar, para aumentar las probabilidades de fusión. La complicación que se asocia con mayor frecuencia a dicha práctica es el dolor crónico en el sitio donante. Sin embargo, éste ha sido motivo de controversias en los últimos años: se cree que el mismo ha sido sobrevalorado, debido a que la proximidad de la zona de la toma del injerto con la cirugía primaria puede interferir en la percepción y discriminación de la zona dolorosa.

A la fecha, existen pocos estudios de alto nivel de evidencia que aclaren si efectivamente el dolor crónico proviene del sitio de la toma de injerto.

En este sentido, Lehr y colaboradores¹⁴ concluyen, en su ensayo clínico controlado randomizado doble ciego en 90 pacientes, que la toma de injerto óseo autólogo de cresta no genera dolor clínicamente relevante que pueda atribuirse al sitio donante. Durante el primer año postquirúrgico, sólo 24% de los pacientes involucrados en su estudio fueron capaces de identificar correctamente la cresta ilíaca utilizada para la toma de injerto. Además, demuestran que la EVA de dolor para el sitio donante y para la cresta contralateral fueron iguales, y también fueron menores con respecto a la EVA de dolor para la zona lumbar. Estos resultados coinciden con los encontrados en nuestro estudio: la mayoría de los pacientes no fue capaz de identificar el lado del cual se obtuvo el injerto.

Por su parte, Robertson y asociados,¹¹ en su estudio prospectivo, reportan que la morbilidad más común de la fusión espinal por vía posterior con toma de injerto óseo de cresta ilíaca fue efectivamente el dolor en el sitio donante y que el mismo disminuye luego de los 12 meses postquirúrgicos, logrando una EVA de 0 en 55% de los pacientes en dicho momento. Sin embargo, en este estudio se realizó un abordaje separado para la toma de injerto, diferente a la incisión de la cirugía primaria.

En relación a esto, David y colaboradores¹³ afirman que la toma de injerto de cresta ilíaca posterior por la misma incisión

que la cirugía primaria tiene menor tasa de complicaciones que la toma de injerto por una incisión separada, especialmente menor dolor en el sitio donante. En nuestro trabajo se utilizó el mismo abordaje para realizar ambos procedimientos.

Kurz y su equipo,¹⁰ en su revisión de la literatura, registran una tasa de dolor en el sitio donante por más de tres meses y manifiestan que la magnitud del dolor es proporcional a la cantidad de injerto obtenido. En nuestro estudio, en comparación, no se encontraron diferencias estadísticamente significativas entre la cantidad de injerto extraído y la intensidad del dolor.

En nuestra serie de pacientes no se encontraron complicaciones sobreagregadas como infección de sitio quirúrgico, hematoma, lesión arterial o nerviosa durante la toma del injerto.

La fortaleza del presente estudio es que se trata de un estudio prospectivo y experimental; como debilidad encontramos que se trata de un pequeño número de pacientes y que el seguimiento es limitado.

Conclusión

Con base en los resultados obtenidos en el presente trabajo, se puede concluir que los pacientes, a los cuales se les realizó una artrodesis lumbar con toma de injerto óseo autólogo de cresta ilíaca posterior por la misma vía, no son

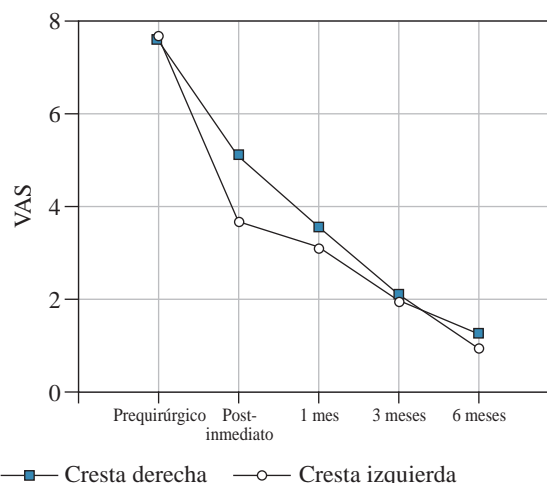


Figura 6: Perfiles de escala visual analógica según lado del injerto ($p = 0.2848$). VAS = escala visual analógica.

Tabla 2: Estadísticas de volumen de injerto y tiempo de extracción según lado del injerto.

Variables	Lado de injerto	Media \pm DE	Mínimo-Máximo	p
Volumen de injerto (cm ³)	Cresta derecha (N = 23)	7.10 \pm 2.06	3-10	0.2151
	Cresta izquierda (N = 21)	6.45 \pm 1.97	3-10	
Tiempo de extracción (min)	Cresta derecha (N = 23)	15.40 \pm 2.09	12-20	0.4028
	Cresta izquierda (N = 21)	16.10 \pm 1.97	13-20	

DE = desviación estándar.

Tabla 3: Identificación de la zona del dolor según momento de medición.

Momento	Identifica zona del dolor	n (%)	P
Postquirúrgico inmediato	Sí	7 (13)	0.0001
	No	37 (88)	
1 mes	Sí	5 (10)	0.0001
	No	39 (90)	
3 meses	Sí	0 (0)	—
	No	44 (100)	
6 meses	Sí	2 (3)	0.0001
	No	42 (98)	

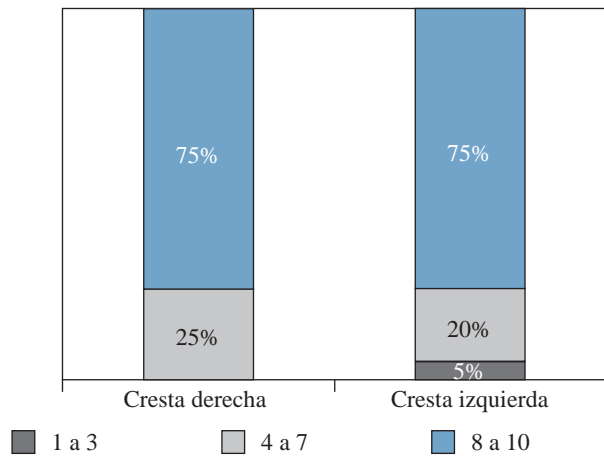


Figura 7: Satisfacción a los seis meses según lado del injerto (p = 0.5738).

capaces de identificar correctamente la zona donante, tanto en el postquirúrgico inmediato, como al mes, tres y seis meses postoperatorios; por lo tanto, coincidimos con que el dolor crónico atribuido exclusivamente a la zona de la cosecha de injerto es un hecho sobreestimado. Asimismo, la cantidad de injerto obtenido no se relaciona con la intensidad del dolor.

La obtención de injerto óseo de cresta ilíaca es un procedimiento efectivo que aumenta las probabilidades de fusión; además, es seguro, ya que no aumenta la morbilidad del paciente y tampoco añade tanto tiempo quirúrgico (en promedio 15.9 minutos).

Referencias

1. Kersten RF, Van Gaalen SM, Arts MP, Roes KC, De Gast A, Corbin TP, et al. The SNAP trial: a double blind multi-center

randomized controlled trial of a silicon nitride versus a PEEK cage in transforaminal lumbar interbody fusion in patients with symptomatic degenerative lumbar disc disorders: study protocol. *BMC Musculoskelet Disord.* 2014; 15: 57. doi: 10.1186/1471-2474-15-57.

2. McDermott KW, Liang L. Overview of operating room procedures during inpatient stays in U.S. Hospitals, 2018. 2021 Aug 31. In: Healthcare cost and utilization project (HCUP) Statistical Briefs [Internet]. Rockville (MD): agency for healthcare research and quality (US); 2006 Feb-. Statistical Brief #281. Accessed January 11, 2018.

3. Hall JE. Dwyer instrumentation in anterior fusion of the spine. *J Bone Joint Surg Am.* 1981; 63(7): 1188-90.

4. Harrington PR, Dickson JH. Spinal instrumentation in the treatment of severe progressive spondylolisthesis. *Clin Orthop Relat Res.* 1976; 117: 157-63.

5. Sánchez VM, Guijarro GJM. *Biología de la fusión ósea.* In: Villarejo F, Sánchez VM. Cirugía de la columna vertebral. Cap.: 2.3. Ed: Ergon. Madrid. 2009, pp. 31-39.

6. Kadam A, Millhouse PW, Kepler CK, Radcliff KE, Fehlings MG, Janssen ME, et al. Bone substitutes and expanders in spine surgery: a review of their fusion efficacies. *Int J Spine Surg.* 2016; 10: 33. doi: 10.14444/3033.

7. Campana V, Milano G, Pagano E, Barba M, Cicione C, Salonna G, et al. Bone substitutes in orthopaedic surgery: from basic science to clinical practice. *J Mater Sci Mater Med.* 2014; 25(10): 2445-61. doi: 10.1007/s10856-014-5240-2.

8. Myeroff C, Archdeacon M. Autogenous bone graft: donor sites and techniques. *J Bone Joint Surg Am.* 2011; 93(23): 2227-36. doi: 10.2106/JBJS.J.01513.

9. Fernyhough JC, Schimandle JJ, Weigel MC, Edwards CC, Levine AM. Chronic donor site pain complicating bone graft harvesting from the posterior iliac crest for spinal fusion. *Spine (Phila Pa 1976).* 1992; 17(12): 1474-80. doi: 10.1097/00007632-199212000-00006.

10. Kurz LT, Garfin SR, Booth RE. Harvesting autogenous iliac bone grafts: a review of complications and techniques. *Spine (Phila Pa 1976).* 1989; 14(12): 1324-31. doi: 10.1097/00007632-198912000-00009.

11. Robertson PA, Wray AC. Natural history of posterior iliac crest bone graft donation for spinal surgery: a prospective analysis of morbidity. *Spine (Phila Pa 1976).* 2001; 26(13): 1473-6. doi: 10.1097/00007632-200107010-00018.

12. Delawi D, Dhert WJ, Castelein RM, Verbout AJ, Oner FC. The incidence of donor site pain after bone graft harvesting from the posterior iliac crest may be overestimated: a study on spine fracture patients. *Spine (Phila Pa 1976).* 2007; 32(17): 1865-8. doi: 10.1097/BRS.0b013e318107674e.

13. David R, Folman Y, Pikarsky I, Leitner Y, Catz A, Gepstein R. Harvesting bone graft from the posterior iliac crest by less traumatic, midline approach. *J Spinal Disord Tech.* 2003; 16(1): 27-30. doi: 10.1097/00024720-200302000-00005.

14. Lehr AM, Oner FC, Hoebink EA, Kempen DHR, Van Susante JLC, Castelein RM, et al. Patients cannot reliably distinguish the iliac crest bone graft donor site from the contralateral side after lumbar spine fusion: a patient-blinded randomized controlled trial. *Spine (Phila Pa 1976).* 2019; 44(8): 527-33. doi: 10.1097/BRS.0000000000002882.

15. OCEBM Levels of Evidence Working Group*. "The oxford 2011 levels of evidence". Oxford Centre for Evidence-Based Medicine. Available in: <http://www.cebm.net/index.aspx?o=5653>