

Tratamiento de la coledocolitiasis de difícil manejo mediante colangioscopia y litotripsia con láser: nueva tecnología para un viejo problema. Reporte de un caso

Treatment of difficult-to-manage choledocholithiasis by cholangioscopy and laser lithotripsy: a new technology for an old problem. A case report

Rafael Acuña Prats,* Moisés Felipe Belmont Guerrero,* Israel Sánchez Rodríguez,* Alejandro Acuña Macouzet,* Gustavo Leal Mérida,* Rocío Torres Méndez,* Ricardo Cerón Castillo,* Izanubia Frías Aguirre*

Palabras clave:

Colangioscopia,
SpyGlass DS,
litotripsia.

Key words:

Cholangioscopy,
SpyGlass DS,
lithotripsy.

RESUMEN

Introducción: La visión endoscópica de la vía biliar y del conducto pancreático se lleva a cabo desde hace dos décadas. Sin embargo, su aplicación en la práctica diaria en las unidades de endoscopia es poco frecuente. Las modificaciones que se han realizado en los últimos años al colangioscopio brindan una mejoría muy importante en su operatividad, y en combinación con la fibra óptica, han permitido el tratamiento de litos de difícil manejo, tanto de la vía biliar como del conducto pancreático principal. Descripción del primer caso tratado mediante colangioscopia con SpyGlass DS (Boston Scientific) y litotripsia con láser en México. Resolución de la coledocolitiasis sin complicaciones. Las mejoras efectuadas a este endoscopio permiten una funcionalidad superior. La aplicación de esta tecnología brinda una nueva herramienta terapéutica en la resolución de los litos de difícil manejo con seguridad, como mostramos en este caso.

ABSTRACT

Introduction: Endoscopic vision of the bile and pancreatic ducts has been performed for two decades. However, its application in the daily practice in endoscopy units is rare. The modifications made in recent years to the cholangioscope provide a very important improvement in its operation, and in combination with fiber optics, have allowed the treatment of difficult-to-handle lithos, both in the bile duct and the main pancreatic duct. Description of the first case treated by cholangioscopy with SpyGlass DS (Boston Scientific) and laser lithotripsy in Mexico. Resolution of choledocholithiasis without complications. The improvements made to this endoscope allow for better functionality. The application of this technology provides a new therapeutic tool in the safe resolution of difficult-to-handle lithos, as we describe in this case.

INTRODUCCIÓN

La visión endoscópica de la vía biliar se realiza desde hace más de dos décadas a nivel mundial; sin embargo, los endoscopios utilizados para este fin solían ser frágiles, poco funcionales y muy caros, además de requerir el trabajo coordinado de dos endoscopistas.^{1,2}

Los primeros colangioscopios contaban con un solo control en la unidad de mando, que permitía únicamente flexionar su punta;

la visión era limitada y oscura, ya que eran de fibra óptica.³

En febrero del 2015 fue introducido en la práctica clínica el SpyGlass DVS de Boston Scientific (Natick, Mass.), un colangioscopio mejorado que resolvió muchos de los problemas ópticos y de funcionalidad, permitiendo el tratamiento exitoso de los cálculos de difícil manejo al fragmentarlos con láser.

Se define como “litos de difícil manejo” aquellos mayores de 2 cm de diámetro o cuya

* Hospital General Naval de Alta Especialidad. Servicio de Endoscopia y Cirugía General.

Recibido: 02/01/2017
Aceptado: 26/06/2018

forma triangular dificulta su extracción aun con esfinterotomía y dilatación previa con balón del conducto.⁴

El nuevo endoscopio está diseñado para ser usado por un solo endoscopista, acoplado a la unidad de mando del duodenoscopio (*Figura 1*). Tiene mejor iluminación, resolución y ángulo de visibilidad, lo que se traduce en una visión optimizada, además de contar con dos controles para mover la punta en las cuatro direcciones habituales de un endoscopio y un canal de trabajo de 1.2 mm, que permite el paso de una pinza endoscópica para tomar biopsias bajo visión directa o de la fibra óptica para el láser con la que se realiza la litotripsia, así como un canal de agua y doble fibra óptica para la iluminación.

El nuevo sistema se conecta a una sola unidad de videoprocador y la imagen puede ser vista en el mismo monitor del duodenoscopio o por separado en otro monitor (*Figura 2*).^{5,6}

REPORTE DEL CASO

Paciente masculino de 73 años de edad con antecedente de colecistectomía abierta doce años atrás. Inició su padecimiento actual seis meses antes de su tratamiento, con dolor abdominal tipo cólico localizado en el hipocondrio derecho, con intensidad de 10 en la escala numérica del dolor, irradiado en hemicinturón y a la escápula ipsilateral, desencadenado por alimentos ricos en grasas,

acompañado de náusea, vómito, ictericia y coluria.

A la exploración física, se registraron signos vitales normales; facies de dolor, tinte icterico en escleróticas (2/4 cruces), cardiopulmonar sin alteraciones; abdomen con cicatriz quirúrgica antigua subcostal derecha, con dolor a la palpación profunda en el punto cóstico; maniobra de Murphy negativa, sin hepatomegalia y con peristalsis normal. Fue estudiado mediante ultrasonido de hígado y vías biliares, laboratorio y colangiorresonancia magnética, donde se observó ausencia de la vesícula biliar, dilatación de la vía biliar extrahepática de 15 mm de diámetro y varias imágenes sugestivas de coledocolitiasis, aproximadamente de 13 mm de diámetro. Laboratorio con hiperbilirrubinemia de patrón obstructivo.

Con base en lo anterior, se realizó colangiografía endoscópica en dos ocasiones, esfinterotomía e intento de extracción de los litos de la vía biliar mediante catéter extractor para vía biliar con balón, lo que fue fallido, y con colocación de prótesis plástica tipo Amsterdam de 10 French por 10 cm de largo en las dos ocasiones.

Debido a lo anterior, se decidió llevar a cabo una colangioscopia con litotripsia. Bajo anestesia general, previa intubación orotraqueal, con monitorización por el Servicio de Anestesiología, profilaxis antibiótica e indometacina 100 mg vía rectal, con el paciente en decúbito lateral izquierdo, se introdujo

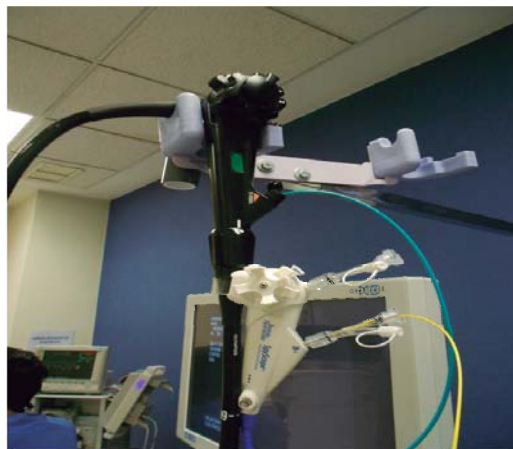

Figura 1: SpyGlass, de color azul, acoplado a la caña del endoscopio, se introduce por el canal de trabajo.



Figura 2: SpyGlass, colangioscopio de un solo uso de Boston Scientific.

duodenoscopio marca Olympus modelo TJF-Q 180, y posteriormente, en posición ventral, hasta la segunda porción del duodeno. Se retiró la prótesis plástica tipo Amsterdam utilizando un asa de polipectomía y se canuló de manera profunda la vía biliar con guía Jagwire de 0.025 mm para montar el endoscopio SpyGlass sobre la misma, utilizando el canal de trabajo del colangioscopio, facilitando de esta manera el acceso a la vía biliar. Se introdujo el endoscopio de manera proximal en la vía biliar, se aspiró la bilis y se irrigó de forma profusa, retirando el endoscopio de manera progresiva para ver la vía biliar intrahepática, la carina, el hepático común, el remanente del cístico y el colédoco. Se observaron siete litos de alrededor de 2.0 cm de diámetro, los cuales fueron dividiéndose secuencialmente mediante la aplicación de láser Holmio a 11 vatios hasta fragmentarlos en su totalidad (*Figura 3*). Se retiró el colangioscopio para pasar un catéter extractor de balón y realizar limpieza de los remanentes de la fragmentación, dejando la vía biliar permeable y sin litos residuales. No fue necesario dejar prótesis plástica. Como en todos los procedimientos endoscópicos terapéuticos en nuestro hospital, el paciente se quedó hospitalizado durante 24 horas para observación y control con amilasa, lipasa sérica y biometría hemática, que fueron normales. El paciente evolucionó en forma favorable, sin dolor ni ictericia a un mes de la endoscopia (*Figura 4*).

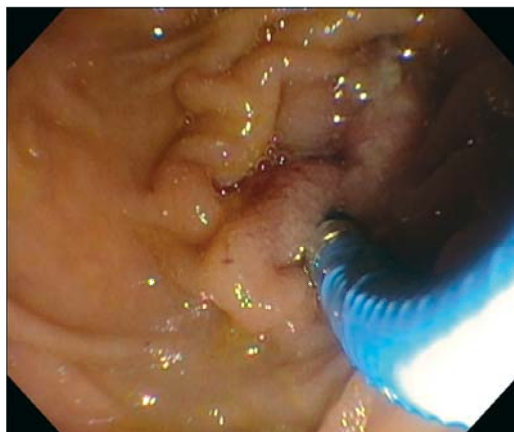


Figura 3: Colangioscopia saliendo del canal de trabajo del duodenoscopio y canulando el ampulla de Vater.

DISCUSIÓN

Las dos aplicaciones principales de la colangioscopia son el diagnóstico diferencial de la estenosis de la vía biliar y del conducto pancreático principal y el tratamiento endoscópico de la litiasis de difícil manejo de la vía biliar y el páncreas.

La colangioscopia con el uso del nuevo SpyGlass DS ha demostrado en estudios previos tener una alta sensibilidad y especificidad en el diagnóstico de la estenosis indeterminada de la vía biliar. Sólo por imagen endoscópica, la sensibilidad fue de 90% y la especificidad de 95.8%, con un valor predictivo positivo de 94.7% y un valor predictivo negativo de 92%. Al agregarse la biopsia tomada bajo visión directa, la sensibilidad fue de 85%, con una especificidad de 100%, valor predictivo positivo de 100% y negativo de 88.9%.⁷⁻⁹

En cuanto a la parte terapéutica, en estudios previos en 31 pacientes, la litotripsia por fragmentación con láser fue exitosa en el 100% de los casos, de los cuales 74.2% había tenido por lo menos una colangiografía fallida, utilizando canastilla o balón. La resolución de la coledocolitiasis en una sola sesión se alcanzó en el 87.1% de los pacientes.¹⁰⁻¹⁴

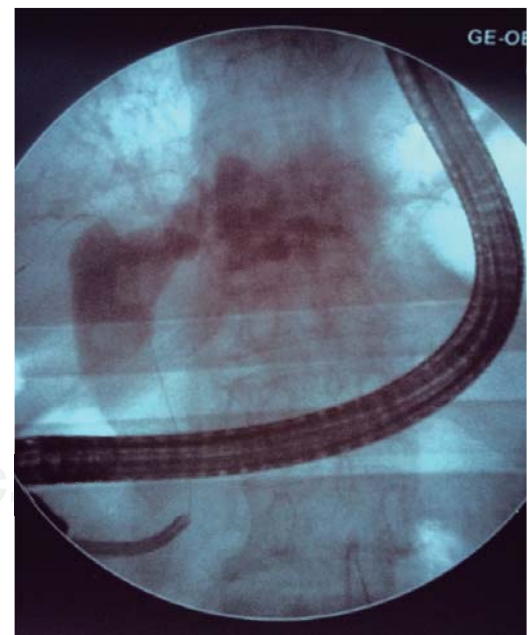


Figura 4: Colangioscopia SpyGlass DVS saliendo del duodenoscopio y entrando a la vía biliar, coledocolitiasis.

Las complicaciones principales potenciales de este procedimiento son la pancreatitis aguda y la colangitis. La incidencia de estas complicaciones en la literatura es menor del 3%, lo cual es comparable con la incidencia descrita en la literatura para la colangiografía endoscópica retrógrada; inclusive, algunas de las complicaciones están relacionadas con la esfinterotomía previa de la papila que se necesita hacer para el acceso del SpyGlass DS y no directamente atribuidas al SpyGlass.¹⁵⁻²⁰

En nuestro caso, la aplicación de esta nueva tecnología por primera vez en nuestro hospital y en México fue de gran utilidad, ya que nos permitió resolver una coledocolitiasis de difícil manejo, con dos colangiografías endoscópicas fallidas. Le evitamos a un paciente de edad avanzada una cirugía abierta, una estancia hospitalaria mayor y el tener que portar una sonda en T durante un promedio de cinco semanas.

CONCLUSIÓN

Las mejoras en el diseño realizadas al nuevo SpyGlass DS de Boston Scientific le confieren una mayor visión y funcionalidad, por lo que la colangioscopia ya es una nueva herramienta terapéutica que complementa a la colangiografía endoscópica tanto en el diagnóstico de la estenosis indeterminada como en la litiasis de difícil manejo de la vía biliar y el conducto pancreático. La aplicación de este recurso dará una nueva luz en la práctica diaria para el endoscopista (previa curva de aprendizaje de esta técnica) y una opción terapéutica muy valiosa para el cirujano general.

Agradecimientos

Agradezco el invaluable trabajo y apoyo que diariamente desempeña el personal de enfermería de la Unidad de Endoscopia de nuestro hospital; a las enfermeras Refugio Hernández Rojas, Karina Amezcua Vargas, Berenice García Lazcano, María del Carmen Añorve Camero y al enfermero Fernando Martínez Sandoval por su labor dedicada y profesional sin la que no habría sido posible realizar este estudio y la práctica diaria de la endoscopia. Agradezco de manera muy especial a todo el equipo de

Boston Scientific; a la Lic. Tere Heredia López, técnica especialista, y Jimena Coapio López, por su asesoría técnica.

REFERENCIAS

1. Nakajima M, Akasaka Y, Yamaguchi K, Fujimoto S, Kawai K. Direct endoscopic visualization of the bile and pancreatic duct systems by peroral cholangiopancreatography (PCPS) *Gastrointest Endosc.* 1978; 24: 141-145.
2. Ponchon T, Gagnon P, Valette PJ, Henry L, Chavaillon A, Thieulin F. Pulsed dye laser lithotripsy of the bile duct stones. *Gastroenterology.* 1991; 100: 1730-1736.
3. Chen YK, Parsi MA, Binmoeller KF, Hawes RH, Pleskow DK, Slivka A, et al. Single-operator cholangioscopy in patients requiring evaluation of the bile duct disease or therapy of biliary stones (with videos). *Gastrointest Endosc.* 2011; 74: 805-814.
4. Chen YK, Pleskow DK. SpyGlass single operator cholangiopancreatography system for the diagnosis and therapy of bile-duct disorders: a clinical feasibility study (with video). *Gastrointest Endosc.* 2007; 65: 832-841.
5. Shah RJ, Neuhaus H, Parsi M, Nageshwar RD, Pleskow DK. Randomized assessment of a semidisposable, digital single operator cholangioscope in a biliary tract bench model. *Endosc Int Open.* 2018; 6: E851-E856.
6. Parsi MA, Jang S, Sanaka M, Stevens T, Vargo JJ. Diagnostic and therapeutic cholangiopancreatography: performance of a new digital cholangioscope. *Gastrointest Endosc.* 2014; 79: 936-947.
7. Cotton PB, Eisen GM, Aabakken L, Baron TH, Hutter MM, Jacobson BC, et al. A lexicon for endoscopic adverse events: report of an ASGE workshop. *Gastrointest Endosc.* 2010; 71: 446-454.
8. Navaneethan U, Hasan MK, Lourdasamy V, Njei B, Varadarajulu S, Hawes RH. Single operator cholangioscopy and targeted biopsies in the diagnosis of indeterminate biliary strictures: a systematic review. *Gastrointest Endosc.* 2015; 82: 608-614.e2.
9. Itoi T, Sofuni A, Itokawa F, Tsuchiya T, Kurihara T, Ishii K, et al. Peroral cholangioscopy diagnosis of biliary-tract diseases by using narrow band imaging (with video). *Gastrointest Endosc.* 2007; 66: 730-736.
10. Parsi MA, Stevens T, Collins J, Vargo JJ. Utility of a prototype peroral video cholangioscopy system with narrow-band imaging for evaluation of biliary disorders (with videos). *Gastrointest Endosc.* 2011; 74: 1148-1151.
11. Kim HJ, Kim MH, Lee SK, Yoo KS, Seo DW, Min YI. Tumor vessels: a valuable cholangioscopic clue of malignant biliary stricture. *Gastrointest Endosc.* 2000; 52: 635-638.
12. Seeholf A, Shumacher B, Neuhaus H. Prospective study of SpyGlass guided laser lithotripsy of bile duct stones after failure of conventional endoscopic techniques (abstract). *Gastrointest Endosc.* 2009; 69: AB261.
13. Attwell AR, Patel S, Kahaleh M, Rajman IL, Yen R, Shah RJ. ERCP with per-oral pancreatoscopy-guided laser lithotripsy for calcific chronic pancreatitis: a multicenter US experience. *Gastrointest Endosc.* 2015; 82: 311-318.

14. Shah R, Rajjman I, Brauer BC, Gumustop B, Hasan MK, Hawes R, et al. A US multicenter first human use experience using the fully disposable, digital single operator cholangioscope (DSOCP) (abstract). *Gastrointest Endosc.* 2016; 83: AB141.
15. Manta R, Frazzoni M, Conigliaro R, Maccio L, Melotti G, Dabizzi E, et al. SpyGlass single-operator peroral cholangioscopy in the evaluation of indeterminate biliary lesions: a single center, prospective cohort study. *Sur Endosc.* 2013; 27: 1569-1572.
16. Ishida V, Itol T, Okabe Y. Can image-enhanced cholangioscopy distinguish benign from malignant lesions in the biliary duct? Best practice. *Res Clin Gastrointest.* 2015; 611-625.
17. Tringali A, Lemmers A, Meves V, Terheggen G, Pohl J, Manfredi G, et al. Intraductal biliopancreatic imaging: European Society of Gastrointest Endoscopy (ESGE) technology review. *Endoscopy.* 2015; 47: 739-753.
18. Sha RJ. Innovations in intraductal endoscopy cholangioscopy and pancreatoscopy. *Gastrointest Endosc Clin N Am.* 2015; 25: 779-792.
19. Wright ER, Bakis G, Srinivasan R, Raju R, Vittal H, Sanders MK, et al. Intraprocedural tissue diagnosis during ERCP employing a new cytology preparation of forceps biopsy (Smash protocol). *Am J Gastroenterol.* 2011; 106: 294-299.
20. Sethi A, Doukides T, Sejjal DV, Pleskow DK, Slivka A, Adler DG, et al. Interobserver agreement for single operator choledocopy imaging; can we do better? *Diagn Ther Endosc.* 2014; 14: 730-731.

Correspondencia:**Rafael Acuña Prats**Agustín Melgar 7, Circuito Héroes,
Naucalpan, 53100, Estado de México.**E-mail:** acunaprats@gmail.com