

# Manejo quirúrgico versus tratamiento médico en loxoscelismo cutáneo: revisión sistemática y actualización

## *Surgical management versus medical treatment of cutaneous loxoscelism: a systematic review and update*

Aldo Israel Olan De Los Santos,<sup>\*</sup> Hilda Alejandra Manzo Castrejón,<sup>‡</sup> Enrique Corona Díaz,<sup>§</sup> Grecia Fernanda Hurtado Miranda,<sup>\*</sup> Leonel Eduardo Franco Ponce,<sup>\*</sup> Juan Daniel Arreola Pérez,<sup>¶</sup> Uriel Esaid Arellano Romero,<sup>\*</sup> Juan Manuel Alanís Nava,<sup>\*</sup> Jonathan Javier Ortiz Márquez,<sup>\*</sup> Iván San Pedro Rodríguez<sup>¶</sup>

### Palabras clave:

loxoscelismo, loxosceles, araña reclusa marrón, tratamiento, revisión sistemática.

### Keywords:

loxoscelism, loxosceles, brown recluse spider, treatment, systematic revision.

### RESUMEN

**Antecedentes y objetivo:** Realizar una revisión sistemática acerca del manejo del loxoscelismo cutáneo para analizar la efectividad de las terapias actuales sobre el manejo de esta patología con la comparación de la efectividad del manejo médico y quirúrgico. **Métodos:** a través de las búsquedas en diferentes bases de datos de manera sistemática se llevó a cabo una recopilación y síntesis por medio del método PRISMA para aquellos estudios que evalúan una intervención terapéutica, descartamos aquellos que no hacen alguna referencia a la validación de una estrategia terapéutica para la mordedura de una araña por el género *Loxosceles*. **Resultados:** diecinueve estudios, entre ellos seis ensayos clínicos aleatorizados, tres ensayos clínicos no aleatorizados, dos cohortes, dos revisiones sistemáticas y seis series de casos. En áreas de necrosis mayores a 1 cm la extirpación quirúrgica dentro de la primera semana a 10 días después de la mordedura es lo ideal, con mayores complicaciones descritas en un periodo menor a 48 horas, se debe aplicar un protocolo con fasciotomías descompresivas, necrosectomías y posteriores coberturas con colgajos e injertos para la prevención de síndromes compartimentales. El pretratamiento con dapsone por 14 días redujo la incidencia de complicaciones de la herida quirúrgica, al compararla con clorfenamina. El oxígeno hiperbárico (HBO) a 2.5 atmosferas reduce significativamente el diámetro de la herida a los 10 días, incluso dos a tres meses después del fracaso de otros tratamientos; sin embargo, no difiere significativamente con respecto al tamaño de la lesión en comparación con otros tratamientos. El suero antiloxosceles reporta menor

### ABSTRACT

**Background and objective:** conducting a systematic review about the treatment of cutaneous loxoscelism to analyze the effectiveness of current therapies in comparison with the effectiveness of medical and surgical treatment. **Methods:** through a systematic search in different databases, a compilation and synthesis of papers was carried out by the PRISMA method for those studies that evaluate a surgical intervention, discarding the ones that don't reference the validation of a therapeutic strategy for *Loxosceles spiders' bites*. **Results:** 19 studies were included in this review, 6 randomized clinical essays, 3 non-randomized clinical essays, 2 cohorts, 2 systematic reviews and 6 case series. Regarding surgical treatment, it is described that, in necrotic areas larger than 1 centimeter, the early removal of the lesions within the first week and 10 days after a bite is ideal; nonetheless, when more complications are described in a period < 48 hours, a protocol with decompressive fasciotomies must be applied, followed by necrosectomy and subsequent coverage with flaps and grafts for the prevention of compartmental syndromes. A pretreatment with dapsone for 14 days reduces the incidence of complications of the surgical wound. Clinical essays of dapsone regimes show more efficiency compared to the use of chlorpheniramine for the controlling the skin lesion, the use of hyperbaric oxygen (HBO) at 2.5 atmospheres significantly reduces the diameter of the wound in 10 days, even 2 to 3 months after the failure of other treatments; however, comparisons between dapsone, HBO, cyproheptadine, or a combination of these groups, show no significant differences on lesion size, the cohorts

\* Residente de tercer año de Cirugía General, Hospital General Tacuba, Instituto de Seguridad y Servicios Sociales de los Trabajadores del Estado, Ciudad de México.

‡ Médico adscrito de Cirugía Plástica y Reconstructiva, Hospital General Tacuba, Instituto de Seguridad y Servicios Sociales de los Trabajadores del Estado, Ciudad de México.

§ Residente de primer año de Medicina Interna, Centro Médico



**Citar como:** Olan De Los Santos AI, Manzo CHA, Corona DE, Hurtado MGF, Franco PLE, Arreola PJD et al. Manejo quirúrgico versus tratamiento médico en loxoscelismo cutáneo: revisión sistemática y actualización. *Cir Gen.* 2023; 45 (3): 160-175. <https://dx.doi.org/10.35366/112925>

Nacional La Raza,  
Instituto Mexicano  
del Seguro Social,  
Ciudad de México.

¶ Residente de segundo  
año de Cirugía General,  
Hospital General Tacuba,  
Instituto de Seguridad y  
Servicios Sociales de los  
Trabajadores del Estado,  
Ciudad de México.

Recibido: 10/04/2023  
Aceptado: 28/06/2023

probabilidad de desarrollar necrosis y resolución en 97% de los casos. **Conclusiones:** parece existir un periodo en el que el abordaje quirúrgico resulta benéfico en los pacientes y éste se encuentra después de las primeras 48 horas y antes de las 10 semanas. La terapia médica parece tener mayor evidencia al uso de la dapsona y el suero antiloxosceles para evitar la progresión de las lesiones cutáneas, de forma general existen pocos estudios contundentes que permitan establecer indicaciones terapéuticas.

and clinical essays for antiloxosceles treatment describe a reduced probability of developing necrosis, paired with resolution in 97% of the cases. **Conclusions:** a surgical approach seems beneficial on patients during the first 48 hours, and before the 10 weeks mark. There seems to be more evidence for medical therapy than it exists for the use of dapsone and antiloxosceles serum to prevent the progression of skin lesions, but generally there are few conclusive studies that allow to establish therapeutic indications.

## INTRODUCCIÓN

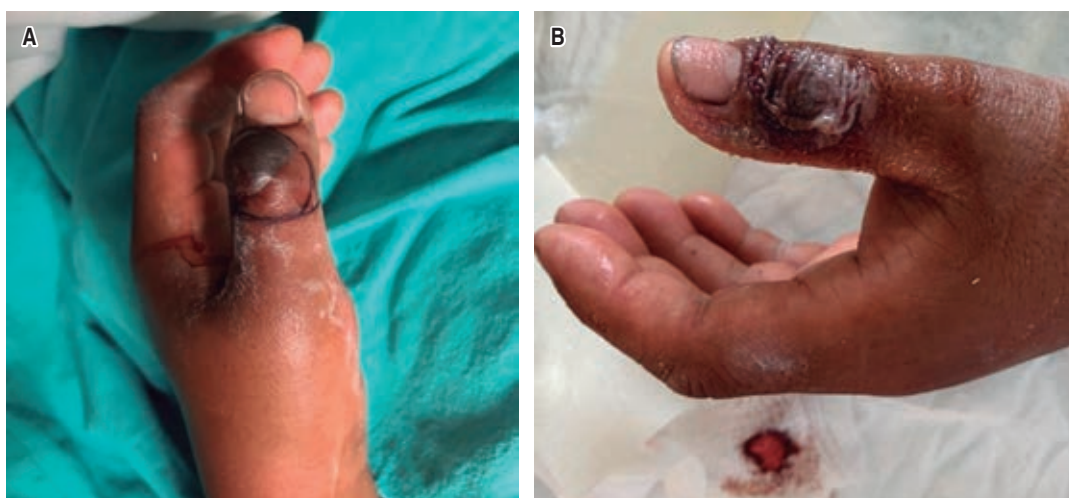Justificación y objetivos: continuamente aumenta el número de estudios de investigación clínica en este tema, por lo tanto, nos dimos a la tarea de sintetizar ordenadamente y bajo un criterio científico la información existente hasta el momento para elaborar un consenso sobre el manejo de la mordedura por araña loxosceles; sin embargo, existen varias limitantes: por ejemplo, la mayoría son elaborados con un bajo nivel de evidencia y grado de recomendación, existen pocos ensayos clínicos controlados o con un diseño metodológico confiable para dar recomendaciones clínicas sobre la efectividad del manejo médico versus el quirúrgico para el loxoscelismo cutáneo en seres humanos para su aplicabilidad en la práctica clínica diaria.

La araña reclusa parda o marrón, también conocida como araña violinista, pertenece al género *Loxosceles*.<sup>1</sup> A pesar de la existencia de más de 42,000 especies de arañas en el mundo,<sup>2</sup> sólo unas pocas son capaces de producir cuadros severos de envenenamiento en el hombre,<sup>3</sup> entre ellas 33 especies de *Loxosceles* en México.<sup>4,5</sup> Su mordida produce el loxoscelismo, derivado del veneno con características necrosantes hemolíticas, vasculíticas y coagulantes;<sup>6</sup> provoca condiciones clínicas que pueden presentarse como un cuadro de loxoscelismo cutáneo localizado o loxoscelismo sistémico, menos frecuente y más severo.<sup>7</sup> Los primeros síntomas en el cuadro cutáneo inician con prurito y eritema, lo que progresa a dolor intenso y evoluciona hacia una forma dermonecrotica más grave<sup>8</sup> (Figuras 1 a 3). El diagnóstico temprano del loxoscelismo, que generalmente se realiza

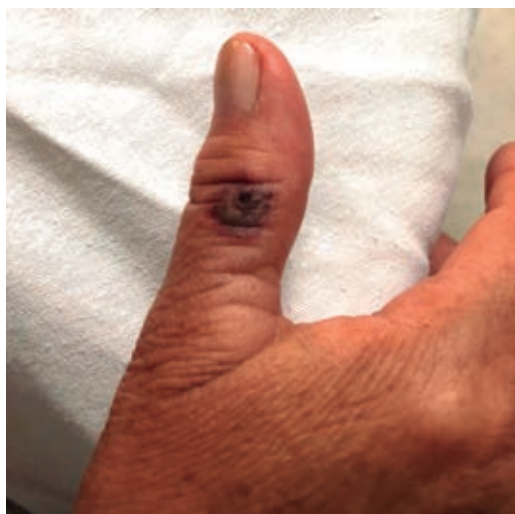por anamnesis y hallazgos clínicos, junto a un abordaje multidisciplinario pueden salvar la vida o extremidades y prevenir cuadros más graves. Se han descrito varios tratamientos; sin embargo, aún es controvertido debido a la calidad insuficiente de la evidencia disponible para la elaboración de un consenso terapéutico y no existe un enfoque de tratamiento estandarizado.<sup>9</sup> La literatura actual sobre la mordedura de araña marrón sugiere suero antiloxosceles, analgesia, antibioticoterapia, dapsona, antihistamínicos, hielo, compresión, elevación, oxigenoterapia hiperbárica y el manejo local con desbridamiento quirúrgico, curación repetida de la lesión con o sin aplicación de injerto cutáneo. Por ello, el conocimiento de las características morfológicas, el hábitat y la severidad del cuadro clínico que provoca la toxicidad de los venenos inoculados por cada especie, es fundamental a la hora de distinguir la gravedad de cada evento y decidir la terapéutica correspondiente.<sup>10</sup>

## MATERIAL Y MÉTODOS

Elaboramos esta revisión mediante un proceso sistemático que consistió en la investigación y lectura crítica de los estudios clínicos con mayor calidad metodológica a través de la búsqueda en diferentes bases de datos y motores de búsquedas que incluyen PubMed/Medline, UptoDate, Cochrane, Web of Science, Science direct, entre otros; usando una diferente combinación de palabras como "loxoscelism", "loxoscelismo", "loxosceles" o "brown recluse spider"; posteriormente, la búsqueda fue suplementada con motores de búsqueda adicionales como Wiley online



**Figura 1:** Paciente masculino de 38 años de edad con mordedura de araña *Loxosceles*, de 12 horas de evolución con placa livedoide y zona de necrosis que abarca tejido celular subcutáneo. **A)** Placa livedoide en dorso de dedo pulgar secundario a mordedura de araña *Loxosceles*. Se aprecian zonas congestivas y equimosis secundaria a la vasoconstricción e isquémica causado por el veneno en periferia de la herida. **B)** Se observa una lesión con ampúlas locales sin manifestaciones sistémicas con manejo local y sintomático.



**Figura 2:** Lesión cutánea dermonecrotica de probable loxoscelismo.

library, Ovid, Scielo y Google académico, y agregando una nueva palabra de búsqueda de "arachnidism". La búsqueda de las distintas fuentes de información consultadas se realizó sin límite de fecha de publicación hasta marzo de 2023. Tomamos bibliografía para análisis de elegibilidad sin distinción

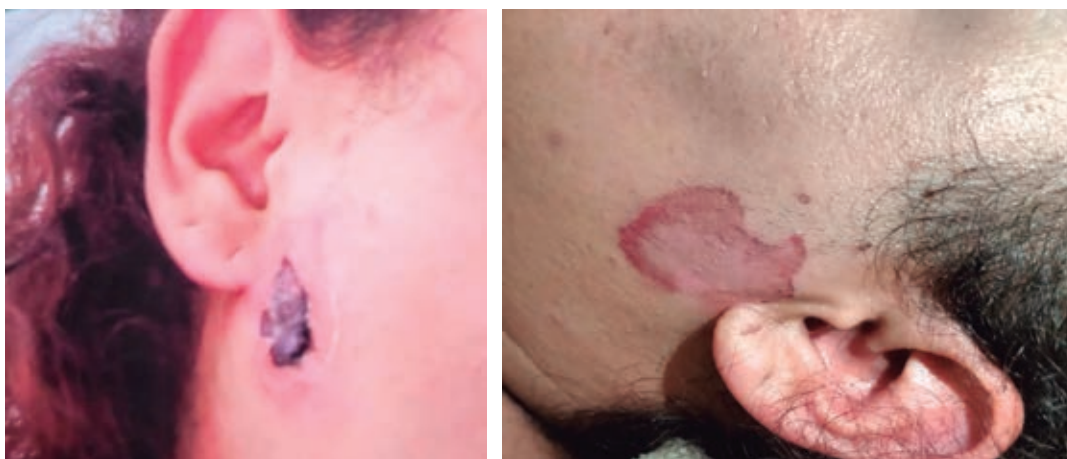de idiomas, incluimos material en español, inglés, francés y portugués. Fueron incluidos para evaluación de la revisión sistemática a texto completo aquellos que mencionan explícitamente una intervención terapéutica en el título o en el resumen, descartamos aquellos que no hacen alguna referencia a la validación de una estrategia terapéutica para la mordedura de una araña del género *Loxosceles*. Los detalles con los resultados de los diferentes motores de búsqueda, descripción y selección de los artículos se describen en la *Tabla 1*.

#### Análisis de los estudios

La distribución de artículos inicialmente evaluados para revisión de títulos y resúmenes, así como los seleccionados para análisis a texto completo, y aquellos estudios incluidos finalmente para llevar a cabo la revisión sistemática, se llevó a cabo por medio del método PRISMA (*Preferred Reporting Items for Systematic reviews and Meta-Analyses*),<sup>11</sup> el cual consiste en el análisis crítico de cada fase de la elaboración, resumido en la *Figura 4*. La metodología para el proceso de selección de los estudios y extracción

de la información consistió en la identificación, revisión, elegibilidad e inclusión de los estudios. El proceso de identificación se llevó a cabo a través de los registros identificados mediante la búsqueda en las bases de datos mencionadas, realizada por todos los autores de esta revisión de forma ciega e

independiente desde agosto de 2022 a abril de 2023, obteniendo 22,318 registros entre los cuales se excluyeron aquellos que en el título mencionaban otros aracnismos como la mordedura por el género *Latrodectus* (viuda negra), tarántula, picadura de escorpión o mordedura de serpiente. Se incluyeron



**Figura 3:**

*Progresión de lesión cutánea del loxoscelismo al realizar manipulación manual de la escara necrótica por la misma paciente.*

Tabla 1: Bases de datos, motores de búsquedas utilizados y resultados		
PubMed/Medline	Up to Date	Cochrane
Loxoscelismo: 45 Brown recluse spider: 371 Loxoscelism: 740 Loxosceles: 740 Arachnidism: 1,560	Loxoscelismo: 3 Brown recluse spider: 10 Loxoscelism: 3 Loxosceles: 3 Arachnidism 2	Loxoscelismo: 0 Brown recluse spider: 5 Loxoscelism: 4 Loxosceles: 4 Arachnidism: 13
Wiley online library	Web of science	Science direct
Loxoscelismo: 0 Brown recluse spider: 356 Loxoscelism: 120 Loxosceles: 352 Arachnidism: 4,210	Loxoscelismo: 2 Brown recluse spider: 429 Loxoscelism: 343 Loxosceles: 752 Arachnidism: 232	Loxoscelismo: 33 Brown recluse spider: 1,187 Loxoscelism: 543 Loxosceles: 1,442 Arachnidism: 5,907
SciELO	OVID	Google académico
Loxoscelismo: 52 Brown recluse spider: 8 Loxoscelism: 63 Loxosceles: 92 Arachnidism: 14	Loxoscelismo: 5 Brown recluse spider: 688 Loxoscelism: 478 Loxosceles: 946 Arachnidism: 270	Loxoscelismo: 1,110 Brown recluse spider: 9,140 Loxoscelism: 2,220 Loxosceles: 7,970 Arachnidism: 1,980

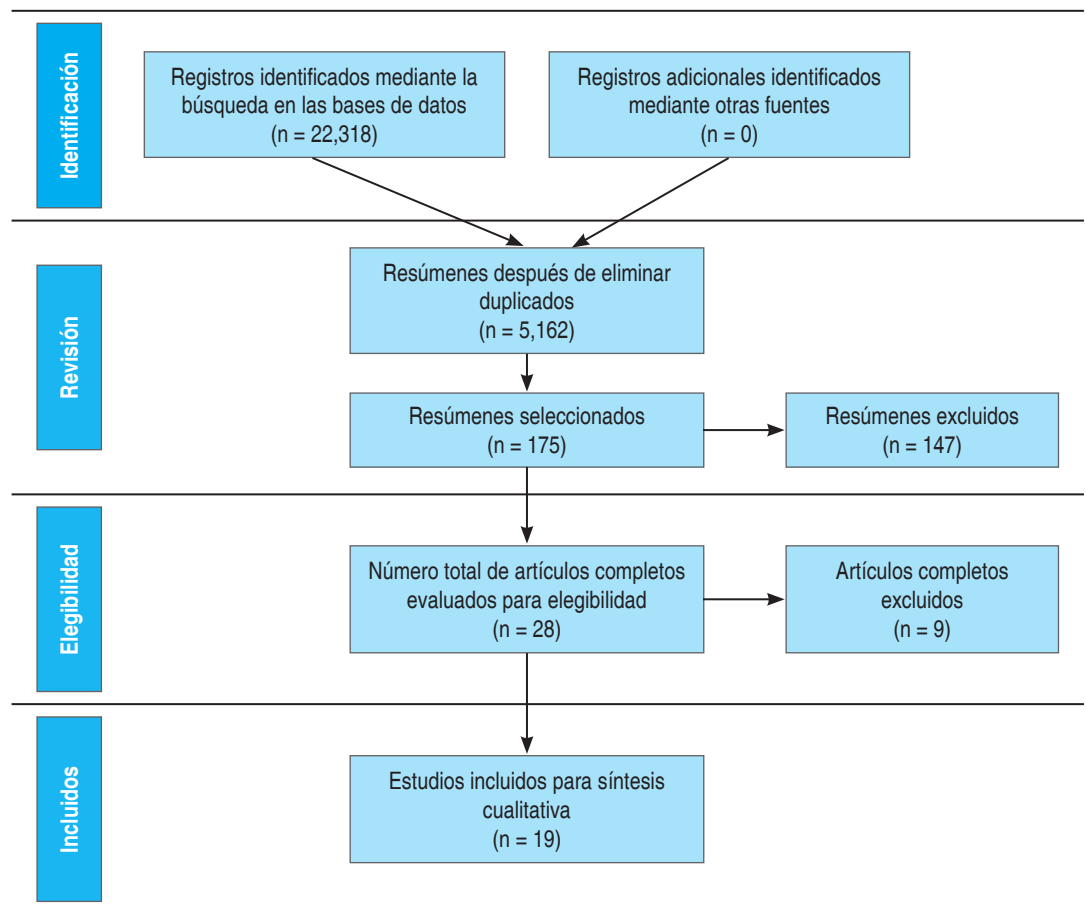


Figura 4:

Método PRISMA.

únicamente aquellos que hacían mención en el título a una araña del género *Loxosceles*. Obtuvimos un total de 5,162 referencias para análisis de títulos y resúmenes, posterior a llevar a cabo también eliminación de duplicados a través de las búsquedas en las diferentes fuentes de información citadas, de las cuales un total de 175 fueron seleccionadas para análisis a texto completo. De este total de estudios para evaluar el riesgo de sesgo de los artículos incluidos, los autores se dieron a la tarea de clasificarlos según nivel de evidencia y grados de recomendación y calidad metodológica, basados en la escala recomendada por el *National Health and Medical Research Council (NHMRC)*,<sup>12</sup> en la cual cada autor clasificó estudios, la clasificación independiente de cada autor fue posteriormente sometida a revisión por pares con uno de los autores (OSAI), los artículos buscados y clasificados se resumen

en la *Tabla 2*. Sólo un número total de 28 artículos completos fueron evaluados para elegibilidad; entre estos se llevó a cabo una revisión por pares entre uno de los autores (OSAI) y cada uno de los otros autores para determinar los estudios incluidos para la síntesis cualitativa. La extracción de datos fue realizada por cada uno de los autores de los informes y publicaciones de manera independiente.

Para llevar a cabo esta revisión sistemática iniciamos la elaboración del protocolo, describiendo la pregunta específica de investigación, para lo cual utilizamos el acrónimo PICO<sup>13</sup> para la construcción de la pregunta:

**P. Población de estudio:** las características de interés de este estudio incluyen como población: animales y seres humanos de cualquier edad afectados por mordedura de alguna araña del género *Loxosceles*.

**Tabla 2: Identificación y revisión por autor del proceso de selección y clasificación de los estudios.**

Autor	Artículos a texto completo	Artículos clasificados
Alanís Nava, JM	5	15
Arellano Romero, UE	1	25
Arreola Pérez, JD	2	25
Corona Días, E	25	10
Franco Ponce, LE	45	1
Hurtado Miranda, GF	10	15
Olán de los Santos, AI	74	38
Ortiz Márquez, JJ	11	15
San Pedro Rodríguez, I	1	31
<b>Total</b>	<b>175</b>	<b>175</b>

- I. *Intervención por evaluar*: las intervenciones comparadas se resumen en la [Tabla 3](#): suero antiloxosceles, dapsona, clorfenamina, oxígeno hiperbárico, tratamiento quirúrgico, presión negativa, plata nanocrystalina, ciproheptadina, nitroglicerina tópica, vitamina C.
- C. *Comparación de la intervención*: se establece la comparación entre la efectividad de las terapias médicas actuales propuestas para el manejo del loxoscelismo y la aplicación del manejo quirúrgico temprano oportuno.
- O. *Outcomes*: se presentarán los resultados del efecto de la intervención evaluando la curación completa del cuadro, la presentación de secuelas, efectos adversos o fracaso del tratamiento.

Los criterios de exclusión de los estudios analizados a texto completo evaluados para elegibilidad fueron: reportes aislados de casos, estudios de revisión, observacionales o descriptivos, cartas al editor y series de casos sin análisis de efectividad de tratamientos.

Los criterios de inclusión de los estudios seleccionados para la síntesis cualitativa fueron: ensayos clínicos aleatorizados y no aleatorizados y series de casos con análisis de efectividad de tratamientos, revisiones sistemáticas y cohorte.

## RESULTADOS

Los procesos de búsqueda y selección se llevaron a cabo siguiendo el diagrama de flujo PRISMA 2020 adaptado por Boers,<sup>14</sup> Mayo-Wilson y colaboradores<sup>15</sup> y Stovold y asociados.<sup>16</sup> De 22,318 registros obtenidos mediante todas las bases de datos, entre los cuales, tras eliminar duplicados, se obtuvo un total de 5,162 referencias para análisis de títulos y resúmenes, de los cuales, un total de 175 fueron seleccionadas para análisis a texto completo. Sólo un número total de 28 artículos completos se evaluaron para elegibilidad; aplicando los criterios de exclusión, un total de 19 estudios fueron incluidos en esta revisión; de éstos, seis correspondieron a ensayos clínicos aleatorizados, tres a ensayos clínicos no aleatorizados, dos a revisiones sistemáticas cualitativas (sin metaanálisis), dos a cohortes y seis a series de casos, que evaluaron la efectividad de la aplicación del suero antiloxosceles, dapsona, clorfenamina, oxígeno hiperbárico, tratamiento quirúrgico, presión negativa, plata nanocrystalina y ciproheptadina ([Tablas 4 y 5](#)). Los nueve estudios que aparentemente cumplían con los criterios de inclusión, al evaluar nuevas estrategias terapéuticas para el loxoscelismo, finalmente fueron excluidos por tratarse de reportes aislados de casos descriptivos de la evolución en un individuo, o no comparar la seguridad y eficacia del

**Tabla 3: Intervenciones evaluadas en la revisión sistemática.**

- Dapsona (diaminodifenilsulfona)
- Clorfenamina
- Suero antiloxosceles
- Oxígeno hiperbárico
- Manejo quirúrgico: escisión temprana o tardía, fasciotomías descompresivas, necrosectomías y cobertura posterior (colgajos e injertos)
- Presión negativa
- Plata nanocrystalina
- Ciproheptadina
- Nitroglicerina tópica
- Vitamina C

Tabla 4: Descripción de las intervenciones de cada estudio elegido con los resultados y *outcomes* obtenidos.

Estudio	Población (n)	Intervención	Outcomes
Auer Arthur I <sup>17</sup>	33	<ul style="list-style-type: none"> <li>• Incisión temprana &lt; 10 días + cierre en un segundo tiempo con sutura o injerto</li> <li>• Incisión tardía 3-10 semanas + cierre</li> </ul>	Curación en la mayoría de los casos, 1 infección, 1 deslizamiento del injerto con pérdida parcial
Rees Riley S <sup>18</sup>	31	<ul style="list-style-type: none"> <li>• Incisión tardía 3-11 semanas + injerto</li> <li>• Escisión quirúrgica temprana &lt; 48 horas</li> <li>• Dapsona + escisión quirúrgica tardía</li> </ul>	Curación en la mayoría de los casos, 1 infección tardía 4 pérdidas de injerto, 2 cierres sin éxito, 1 flebitis 6 casos de cicatrización tardía, 3 infecciones, 1 atrapamiento nervio ulnar 3 curaciones completas, 4 resoluciones en 2 semanas, 2 en 3 semanas, 1 infección, 2 celulitis. 3 nodulación
Staneff Juan <sup>19</sup>	7	Fasciotomías descompresivas, necrosectomía, colgajo o injerto	Recuperación clínica de los pacientes en promedio 11 días
Maguiña Ciro <sup>20</sup>	39	<ul style="list-style-type: none"> <li>• Dapsona 100 mg</li> <li>• Clorfenamina 4 mg</li> </ul>	Evolución favorable en 18 de 20 pacientes
Maguiña Ciro <sup>21</sup>	39	<ul style="list-style-type: none"> <li>• Dapsona 100 mg</li> <li>• Clorfenamina 4 mg</li> </ul>	Evolución favorable en 10 de 19 pacientes
Rees Riley S. <sup>22</sup>	16	<ul style="list-style-type: none"> <li>• Dapsona 250 mg</li> <li>• Suero antiloxosceles 2 mg/mL</li> <li>• Dapsona + Suero antiloxosceles</li> </ul>	Úlceras infectadas tratadas con clindamicina 300 mg Curaron en 20 ± 2 días, 2 necrosis cutáneas en úlceras grandes
Borrasca-Fernandes Carla <sup>23</sup>	8	Suero antiloxosceles 46 horas posterior a mordedura	Cicatrización completa entre 34 y 98 días en 6 pacientes
Malaque Ceila MS <sup>24</sup>	146	<ul style="list-style-type: none"> <li>• 74 casos con suero antiloxosceles</li> <li>• 72 casos sin suero antiloxosceles</li> </ul>	Menor probabilidad de desarrollar necrosis Siete reacciones adversas tempranas, 4 reacciones adversas tempranas, 3 infección local
Isbister Geoffrey K <sup>25</sup>	75	Suero antiloxosceles	Respuesta completa en 97%. 2 reacciones alérgicas tempranas y 1 caso de enfermedad del suero
Manríquez Juan J <sup>26</sup>	–	Dapsona, tratamiento quirúrgico, clorfenamina, suero antiloxosceles	–
Hobbs Gregory D <sup>27</sup>	32	<ul style="list-style-type: none"> <li>• Oxígeno hiperbárico A 2 atm por 2 horas</li> <li>• Dapsona 50 mg</li> <li>• HOB + dapsona</li> </ul>	Reducción de la induración a los días 7 y 14 en el tratamiento con dapsona
Phillips Scott <sup>28</sup>	–	<ul style="list-style-type: none"> <li>• Oxígeno hiperbárico a 2.5 atmósferas</li> <li>• Dapsona 1.1 mg/kg</li> <li>• Ciproheptadina 0,125 mg/kg</li> </ul>	Disminución del tamaño total de la lesión
Maynor M. L <sup>29</sup>	41	<ul style="list-style-type: none"> <li>• Sin oxígeno hiperbárico</li> <li>• Oxígeno hiperbárico a 2.5 atmósferas con O<sub>2</sub> 100%</li> <li>• Oxígeno hiperbárico normóxico</li> </ul>	Reducción significativa del tamaño de la herida a los 10 días a 2.5 atmósferas con O <sub>2</sub> 100%
Hadanny Amir <sup>30</sup>	3	Oxígeno hiperbárico 2 -3 meses posteriores	Resolución completa
Del Puerto Constanza <sup>31</sup>	17	Antibióticos intravenosos, corticosteroides sistémicos, dapsona	Resolución completa en 50% con corticosteroides y dapsona
Mold James W <sup>32</sup>	262	Corticoides, dapsona, nitroglicerina tópica y vitamina C	Resolución completa en 3 pacientes con esteroides Curación más lenta con corticoides y dapsona
Schenone H <sup>33</sup>	216	Antihistamínicos, corticoides inyectables, suero antiloxosceles	Mayor probabilidad de cicatrización con dapsona Control local a las 12 horas
Wong S. Lindsey <sup>34</sup>	8	Presión negativa (cierre asistido por vacío)	Cicatrización en todas las heridas
Chrysostomou D <sup>35</sup>	11	Plata nanocristalina tópica	8 curaciones completas en una semana, 3 heridas esfaceladas

**Tabla 5: Resumen de los estudios incluidos para la revisión cualitativa con metodología empleada y calidad metodológica.**

Autor principal	Título	Nivel de evidencia	Grado de recomendación	Tipo de estudio	Intervención
Auer Arthur I. <sup>17</sup>	Surgery for necrotic bites of the brown spider	III-1	C	Ensayo clínico no aleatorizado	Tratamiento quirúrgico*
Rees Riley S. <sup>18</sup>	Brown recluse spider bites. a comparison of early surgical excision versus dapsone and delayed surgical excision	III-1	C	Ensayo clínico no aleatorizado	Tratamiento quirúrgico* vs dapsona
Staneff Juan <sup>19</sup>	Presentación de un protocolo efectivo para el tratamiento de la miodermonecrólisis por loxoscelismo cutáneo	IV	D	Serie de casos	Tratamiento quirúrgico*
Maguiña Ciro <sup>20</sup>	La dapsona (DDS) en el loxoscelismo cutáneo	II	B	Ensayo clínico aleatorizado	DDS (fiaminodifenilsulfona) vs clorfenamina
Maguiña Ciro <sup>21</sup>	Nuevos esquemas terapéuticos en Loxoscelismo cutáneo en Lima, Perú	II	B	Ensayo clínico aleatorizado	Dapsona (DDS) vs clorfenamina
Rees Riley S. <sup>22</sup>	The diagnosis and treatment of brown recluse spider bites	II	B	Ensayo clínico aleatorizado	Dapsona vs Suero antiloxosceles
Borrasca-Fernandes Carla <sup>23</sup>	Temporal evolution of dermonecrosis in loxcelismo	III-2	C	Cohorte	Suero antiloxosceles
Malaque Ceila M. S <sup>24</sup>	Impact of antivenom administration on the evolution of cutaneous lesión loxocelism	III-2	C	Cohorte	Suero antiloxosceles
Isbister Geoffrey K. <sup>25</sup>	Funnel-web spider bite. A systematic review of recorded clinical cases	III-3	C	Revisión sistemática	Suero antiloxosceles
Manríquez Juan J. <sup>26</sup>	Loxoscelismo cutáneo y cutáneo-visceral: revisión sistemática	III-3	C	Revisión sistemática	Terapia combinada <sup>‡</sup>
Hobbs Gregory D. <sup>27</sup>	Comparison of hyperbaric oxygen and dapsone therapy for Loxosceles Envenomation	II	B	Ensayo clínico aleatorizado	Oxígeno hiperbárico vs dapsona
Phillips Scott <sup>28</sup>	Therapy of brown spider envenomation. a controlled trial of hyperbaric oxygen, dapsone, and cyproheptadine	II	B	Ensayo clínico aleatorizado	Oxígeno hiperbárico vs dapsona vs ciproheptadina
Maynor M. L. <sup>29</sup>	Brown recluse spider bites. Beneficial effects of hyperbaric oxygen	II	B	Ensayo clínico aleatorizado	Oxígeno hiperbárico
Hadanny Amir <sup>30</sup>	Nonhealing wounds caused by brown spider bites: application of hyperbaric oxygen therapy	III-1	C	Ensayo clínico no aleatorizado	Oxígeno hiperbárico
Del Puerto Constanza <sup>31</sup>	Experiencia en loxocelismo cutáneo y cutáneo visceral	IV	D	Serie de casos	Terapia combinada <sup>‡</sup>
Mold James W <sup>32</sup>	Management of brown recluse spider bites in primary care	IV	D	Serie de casos	Terapia combinada <sup>‡</sup>



Continuación de la Tabla 5: Resumen de los estudios incluidos para la revisión cualitativa con metodología empleada y calidad metodológica.

Autor principal	Título	Nivel de evidencia	Grado de recomendación	Tipo de estudio	Intervención
Schenone H <sup>33</sup>	Loxoscelismo en Chile: estudios epidemiológicos, clínicos y experimentales	IV	D	Serie de casos	Terapia combinada <sup>‡</sup>
Wong S. Lindsey <sup>34</sup>	Loxoscelism and negative pressure wound therapy (vacuum-assisted closure): A clinical case series	IV	D	Serie de casos	Presión negativa (cierre asistido por vacío)
Chrysostomou D <sup>35</sup>	Spider bite wounds can silver help	IV	D	Serie de casos	Plata nanocristalina

\* Tratamiento quirúrgico: fasciotomías descompresivas, necrosectomías y cobertura posterior (colgajos e injertos).

<sup>‡</sup> Terapia combinada: dapsona, clorfenamina, corticoides sistémicos, antibióticos, antihistamínicos.

tratamiento propuesto con alguna intervención ya descrita.

### Síntesis de resultados

#### Manejo quirúrgico

Auer y colaboradores<sup>17</sup> son de los primeros en reportar la importancia de la intervención quirúrgica en el manejo de la mordedura de la araña loxosceles en un ensayo clínico no aleatorizado; el manejo quirúrgico fue clasificando tres grupos en incisión temprana < 10 días posteriores a la mordedura con cierre en un segundo tiempo quirúrgico por sutura o injerto, otro por incisión tardía tres a 10 semanas posteriores a la mordedura y cierre en un solo tiempo quirúrgico y el último en incisión tardía tres a 11 semanas posteriores a la mordedura con colocación de injerto en dos tiempos quirúrgicos. Presentó 33 pacientes con mordeduras de araña *L. reclusa*. De éstos, 11 casos presentaron hospitalización y tratamiento conservador, siete casos fueron manejados por medio de exéresis temprana y los otros 15 con incisión tardía. Los autores concluyeron que la extirpación temprana de lesiones mayores de 1 cm es el mejor tratamiento una vez desarrollada un área de necrosis de más de 1 cm (0.39 pulgadas) y debe realizarse en la primera semana después de la mordedura o siempre que parezca que la gangrena es inevitable,

para que la infección, la incapacidad, el dolor, el drenaje y los gastos sean menores. El área de necrosis y el tejido subyacente (grasa y fascia) deben extirparse precozmente; generalmente, es mejor realizar un cierre secundario de tres a cinco días después, utilizando un injerto de espesor parcial. Una herida idéntica sanó en pocas semanas.

Rees<sup>18</sup> realizaron un ensayo clínico no aleatorizado en el cual se compararon 31 pacientes divididos en dos grupos: 14 fueron tratados con escisión quirúrgica temprana de la pápula necrótica seguida de un cierre primario (n = 1) o diferido sin (n = 3) o con injerto de piel (n = 10); a los otros 17 se les aplicó el inhibidor de leucocitos, dapsona, seguido de escisión quirúrgica tardía. En el primer grupo se presentaron como complicaciones la cicatrización tardía de la herida (n = 5) y la cicatrización objetable (n = 7). En el segundo grupo, el pretratamiento con dapsona disminuyó la incidencia de complicaciones de la herida (n = 1) y cicatrices objetables (n = 1) (p < 0.05), al mismo tiempo que redujo la necesidad de escisión quirúrgica (n = 1).

Staneff y colaboradores,<sup>19</sup> en una serie de casos, describen el uso de tratamientos quirúrgicos basados en fasciotomías descompresivas, necrosectomías y posteriores coberturas con colgajos e injertos en siete casos de pacientes con loxoscelismo cutáneo acompañado de fascitis necrosante del miembro afectado para

manejo de dichas complicaciones. Los autores recomiendan un protocolo de tratamiento clínico-quirúrgico basado en la prevención de los síndromes compartimentales en el monitoreo y restitución hemodinámica y en medidas que favorezcan la regeneración de los tejidos necrosados, ya que el protocolo utilizado ha sido efectivo y permite la recuperación clínica de los pacientes en promedio a los 11 días de internación.

#### *Tratamiento médico*

Maguiña<sup>20</sup> realizó ensayos clínicos aleatorizados con 39 pacientes divididos en dos grupos con loxoscelismo cutáneo, tiempo de enfermedad > 24 horas, pero < 5 días. Un grupo de 20 pacientes recibió dapsona: 100 mg, vía oral, una dosis al día por cinco días. Otro grupo de 19 pacientes recibió clorfenamina maleato a dosis de 4 mg por vía oral cada ocho horas. Se consideró evolución favorable cuando la lesión cutánea al final de la terapéutica no presentaba úlcera ni necrosis, y evolución desfavorable cuando se producía úlcera o necrosis cutánea en grado variable. El tratamiento con dapsona permitió evolución favorable en 18 de 20 pacientes y el tratamiento con clorfenamina permitió evolución favorable en 10 de 19 pacientes. El 7.6% (3/39) recibió suero antiloxosceles en las primeras seis horas del accidente y 33% (12/39) había recibido otros tratamientos entre una a tres dosis. Concluyeron que el uso de dapsona fue estadísticamente significativo en el control de la lesión cutánea y con mejor eficacia clínica al compararla con clorfenamina en la dosis empleada. Posteriormente reportó sobre la clindamicina 300 mg vía oral cada ocho horas por siete días para el tratamiento de la úlcera infectada o celulitis sin úlcera.<sup>21</sup>

Así mismo, Rees<sup>22</sup> realizó un ensayo clínico en 16 pacientes aleatorizados en tres grupos de tratamiento: dapsona 250 mg vía oral una vez al día (n = 6), antiveneno de araña reclusa parda 2 mg/ml intralesional (n = 5) o terapia combinada (n = 5). Todos los pacientes fueron tratados con eritromicina. En los resultados, todos los grupos parecen haber conseguido la misma eficacia; todas las lesiones se curaron en

20 ± 2 días, excepto dos pacientes con áreas significativamente más grandes de necrosis cutánea en el momento de la presentación. El tratamiento con dapsona es menos eficaz una vez que se había producido la necrosis, el antiveneno resulta más efectivo en pacientes que aún no habían presentado la lesión clínica y menos efectivo una vez que se había desarrollado la reacción inflamatoria. La combinación de dapsona y antiveneno parecería ser la terapia más efectiva, ya que actúan a través de diferentes mecanismos.

Una cohorte retrospectiva<sup>23</sup> reportó una serie de casos de ocho pacientes con loxoscelismo con intervalo de tiempo después de la mordedura entre 15 y 216 horas. Siete pacientes fueron tratados con suero antiloxosceles (AV; mediana de tiempo posterior a la mordedura = 46 horas). Se aplicó tratamiento tópico con papaína (10 y 3%), una loción oleosa de ácidos grasos esenciales y desbridamiento mecánico. Dos pacientes fueron tratados con prednisona oral durante cinco días. La cicatrización completa de la lesión osciló entre 34 y 98 días después de la mordedura en seis pacientes (mediana de 68 días).

Otro estudio observacional prospectivo<sup>24</sup> concluyó que la probabilidad de desarrollar necrosis fue significativamente menor entre los pacientes que ingresaron antes, así como entre los que recibieron suero antiloxosceles (p = 0.0245) con una tasa relativamente baja de reacciones adversas. Incluyó 146 pacientes con tiempo medio desde la mordedura hasta la administración de 41.6 ± 27.4 horas; se administró un antiveneno polivalente arácnido en 74 (50.7%) casos y no se administró en los otros 72 (49.3%). Hubo tratamiento adyuvante en 130 pacientes (90.9%) con corticoides, antihistamínicos y analgésicos. Entre los 74 pacientes que recibieron suero antiloxosceles, se produjeron reacciones adversas tempranas y tardías en siete (9.5%) y cuatro (5.4%), respectivamente.

Una revisión sistemática llevada a cabo por Geoffrey K Isbister<sup>25</sup> de una serie de casos clínicos, evalúa el uso del suero antiloxosceles en 75 pacientes, incluidos 22 niños (rango de 1-17 años), con una respuesta completa en 97% de los casos identificados por expertos.

Tres reacciones adversas fueron registradas en adultos: dos reacciones alérgicas tempranas (una leve y otra con efectos sistémicos graves que requirieron adrenalina) y un caso de enfermedad del suero.

Una revisión sistemática<sup>26</sup> de estudios clínicos compara oxígeno hiperbárico, hielo, suero antiloxosceles, dapsona, antihistamínicos, antimicrobianos, dextrán, corticosteroides, heparina, nitroglicerina, cirugía, ácido acetilsalicílico y exanguinotransfusión. A través de tres ensayos clínicos, reporta que la dapsona se asoció con menos complicaciones locales que el tratamiento quirúrgico, que el uso de dapsona fue superior a la clorfenamina para las lesiones cutáneas y que no había diferencias entre el uso de dapsona oral, el suero antiloxosceles o una combinación de ambos.

Hobbs<sup>27</sup> realizó un ensayo clínico controlado para comparar la efectividad del tratamiento con oxígeno hiperbárico (HBO), dapsona y manejo combinado de oxígeno hiperbárico con dapsona en 32 lechones que recibieron 15  $\mu$ l de veneno por vía intradérmica, divididos en cuatro grupos iguales: el grupo 1 no recibió tratamiento; el grupo 2 recibió HBO a 2 atm durante dos horas los días 1-3; el grupo 3 recibió 50 mg de dapsona vía oral los días 1-3; y el grupo 4 recibió dapsona 50 mg vía oral y HBO a 2 atm durante dos horas en los días 1-3. Se midió la necrosis y la induración en los días uno a siete, 14 y 21. Se observó una diferencia en la reducción de la induración entre el grupo 3 y el grupo de control hasta en los días siete y 14; la magnitud del efecto fue clínicamente insignificante donde el tratamiento con dapsona o HBO o una combinación ofrece poco beneficio clínico en el envenenamiento por *Loxosceles*.

En un ensayo clínico controlado<sup>28</sup> en conejos blancos de Nueva Zelanda divididos en cuatro grupos, realizado para determinar si el oxígeno hiperbárico (HBO) a 2.5 atmósferas absolutas (ata) durante 65 minutos cada 12 horas durante dos días, la dapsona 1.1 mg/kg cada 12 horas durante cuatro días o la ciproheptadina 0.125 mg/kg cada 12 horas durante cuatro días, disminuyen la gravedad de las lesiones cutáneas resultantes del envenenamiento experimental por *Loxosceles*. Los grupos no difirieron sig-

nificativamente con respecto al tamaño de la lesión, el tamaño de la úlcera o la clasificación histopatológica.

Un ensayo clínico aleatorizado<sup>29</sup> sobre el tratamiento con oxígeno hiperbárico (HBO) con 41 conejos blancos de Nueva Zelanda que recibieron inyecciones intradérmicas de extracto de veneno fueron divididos en cinco grupos: 1) sin HBO (n = 15); 2) un tratamiento de HBO inmediato a 2.5 ata (O<sub>2</sub> 100%) (n = 6); 3) HBO inmediato con 10 tratamientos a 2.5 ata (O<sub>2</sub> 100%) (n = 9); 4) HBO a las 48 horas con 10 tratamientos a 2.5 ata (O<sub>2</sub> 100%) (n = 8); y 5) HBO inmediato con PO normal inspirado por 10 tratamientos (O<sub>2</sub> 8.4%) (n = 3). Los resultados y conclusiones fueron que el HBO estándar redujo significativamente el diámetro de la herida a los 10 días (p < 0.0001; ANOVA), mientras que el tratamiento hiperbárico con gas normóxico no tuvo ningún efecto, por lo que el tratamiento con HBO dentro de las 48 horas reduce la necrosis de la piel y da como resultado una herida significativamente más pequeña.

Hadanny Amir y colaboradores<sup>30</sup> presentaron un análisis con oxigenoterapia hiperbárica (TOHB) con dos atmósferas absolutas de oxígeno al 100% al día por 13, 17 y 31 sesiones en tres pacientes con mordedura de araña parda marrón en proceso de curación, dos a tres meses después del fracaso de otros tratamientos. Todas las heridas eran hipóxicas (TcPO<sub>2</sub> G40 mmHg en aire ambiente) con una marcada mejoría durante TOHB (TcPO<sub>2</sub> 9,200 mmHg). En los tres pacientes culminó con una resolución completa con una cicatrización satisfactoria y no se requirieron más procedimientos quirúrgicos. Ningún paciente tuvo efectos secundarios significativos. Los autores concluyen que la TOHB tiene efectos beneficiosos sobre las heridas que no cicatrizan cuando la isquemia es el factor limitante de la tasa de regeneración tisular; al haber poca evidencia de otros tratamientos efectivos, TOHB debe considerarse una herramienta terapéutica valiosa para estas úlceras.

Tres series de casos sobre la terapia combinada (antibiótico, dapsona, corticosteroides sistémicos, nitroglicerina tópica y dosis altas de vitamina C). La primera serie de casos<sup>31</sup>

incluyó 17 pacientes hospitalizados con diagnóstico de loxoscelismo, donde 82.3% (n = 14) correspondían a loxoscelismo cutáneo; entre la mordedura y la hospitalización en promedio transcurrieron 2.5 días con un rango entre uno y cinco días. Todos los casos fueron manejados con antibioterapia intravenosa; 94% fue tratado con corticosteroides sistémicos (hidrocortisona o prednisona 0.5 a 1 mg/kg/día) por siete días; 64.7% con dapsona 50-150 mg al día por cuatro a seis semanas. El 50% de los pacientes con loxoscelismo cutáneo que recibieron corticosteroides y dapsona simultáneamente presentaron curación completa de la lesión al mes de tratamiento. Cuatro pacientes recibieron terapia esteroideal sistémica sin dapsona, de ellos 75% presentó resolución completa al mes de evolución. Los autores recomiendan la terapia combinada con medidas de soporte, antimicrobianos, corticosteroides sistémicos, antihistamínicos. La segunda serie de casos, publicada por James W Mold,<sup>32</sup> analizó cuatro tratamientos (corticosteroides, dapsona, nitroglicerina tópica y dosis altas de vitamina C) en 262 pacientes donde los corticosteroides sistémicos y la dapsona se asociaron con una curación más lenta. Los predictores de cicatrización fueron: mayor gravedad, presencia de necrosis y diabetes. La dapsona se asoció con una mayor probabilidad de cicatrización. El tiempo medio de cicatrización fue de  $22.1 \pm 18$  días, y la mediana y el rango de los tiempos de cicatrización fueron de 17 días y de 1 a 144 días, respectivamente. No se encontró que el manejo de los pacientes con la práctica fuera significativo ( $p < 0.1061$ ). La tercera serie de casos<sup>33</sup> involucró 216 pacientes de loxoscelismo en manejo con antihistamínicos o corticoides inyectables y suero antiloxosceles en dos casos. Las manifestaciones locales y generales se atenuaron en el transcurso de las 12 horas posteriores al comienzo del tratamiento, por lo que recomiendan inicio precoz del mismo.

S. Lindsey Wong<sup>34</sup> publicó una serie de ocho casos sobre el tratamiento con presión negativa mediante el cierre asistido por vacío (VAC) en pacientes que desarrollaron un área de necrosis rodeada de eritema con

progresión a una herida abierta. Todas las heridas se estabilizaron y mostraron cicatrización progresiva después de la institución del VAC. Ninguna de las heridas empeoró o no respondió una vez que se inició el tratamiento VAC.

Chrysostomou D<sup>35</sup> presentó 11 casos de presuntas mordeduras de araña, a los cuales aplicó plata nanocrystalina (Acticoat<sup>TM</sup>) en el área afectada. Ocho lesiones presentaron evolución favorable con curación sin cicatriz en una semana; los tres restantes evolucionaron a una herida esfacelada que requirió un tratamiento adicional de la herida. El autor recomienda, en heridas infligidas por aracnoides, el uso de plata nanocrystalina al demostrar ser beneficiosa para lograr el control de los síntomas con menor tiempo de curación, reducción o erradicaron de la inflamación y el dolor.

## DISCUSIÓN

El loxoscelismo cutáneo continúa siendo una entidad clínica con un margen amplio de variación en las decisiones terapéuticas realizadas en centros de atención médica e incluso en bibliografía oficial como guías de práctica clínica. El objetivo de la presente discusión es hacer una comparación entre la evidencia científica publicada hasta el momento, independientemente de la frecuencia con la que es indicada cierta intervención en la práctica clínica frecuente.

### Manejo quirúrgico

El tratamiento quirúrgico ha sido abordado de forma específica en dos estudios seleccionados en nuestra revisión. El primero realizado por Auer y colaboradores compara la realización de incisión temprana con la incisión tardía aunada a cierre o injerto, en ambos escenarios se encontró la curación de la mayoría de los casos; sin embargo, reportaron menor incidencia de complicaciones en el escenario de incisión temprana comparado con incisión tardía. Estos resultados apoyan la realización de un tratamiento quirúrgico temprano dentro de los primeros 10 días del inicio del evento clínico; sin embargo, el estudio no es ampliamente descriptivo

al momento de abordar la efectividad de la intervención y ni los efectos adversos derivados de ninguna de las dos intervenciones, lo que limita la contundencia de los datos reportados. Un segundo estudio realizado por Rees y asociados compara la realización de una estrategia quirúrgica temprana contra un esquema inicial de tratamiento médico seguido de un abordaje quirúrgico tardío. En el primer escenario encontraron una mayor incidencia de periodos prolongados en la curación de la herida que sobrepasan las seis semanas, además de procesos de cicatrización argumentables; en el segundo escenario se encontraron lapsos menores de curación con mejores resultados en la cicatrización. Pareciera ser que ambos estudios muestran resultados contradictorios; sin embargo, los casos incluidos en ambos estudios cuentan con ciertas diferencias importantes. El primer estudio toma como abordaje quirúrgico temprano la incisión dentro de los primeros 10 días, mientras que el segundo lo toma dentro de las primeras 48 horas; el abordaje quirúrgico tardío en el primer estudio se tomó en cuenta de tres a 10 semanas posteriores al evento inicial, mientras que en el segundo se tomó en cuenta a partir de 14 días. La evidencia que ofrecen ambos estudios parece evidenciar que existe un periodo en el que el abordaje quirúrgico resulta benéfico en los pacientes y éste se encuentra después de las primeras 48 horas y antes de las 10 semanas, lapso amplio que requiere de líneas de investigación enfocadas al establecimiento de un periodo más preciso para normar una indicación firme de cuándo la terapia quirúrgica sobrepasa a la terapia médica en el tratamiento de las variantes cutáneas del loxoscelismo.

### Tratamiento médico

La terapéutica médica en los hallazgos incluidos parece tener también una relación tiempo-efectividad. Los estudios analizados demuestran efectos positivos con el uso de la dapsona, especialmente en casos en los que se indica antes de terminar el proceso de maduración de la lesión, mostrando efectos menos remarcables una vez que se ha esta-

blecido una escara necrótica. Efectos adversos importantes reportados con la dapsona incluyen sus efectos hemolíticos con secundaria disminución de las cifras de hemoglobina,<sup>36</sup> además de efectos somáticos como cefalea, astenia y malestar abdominal.<sup>36,37</sup> En pacientes con estabilidad clínica, sin comorbilidades hemolíticas y con variantes cutáneas del loxoscelismo, parece ser la terapia inicial con mayor evidencia positiva. Su combinación con otras terapias ha tenido resultados diferentes; en uno de los estudios la combinación de dapsona con antihistamínicos, esteroides y oxígeno hiperbárico no demostró diferencia en cuanto a la progresión de las lesiones en comparación con casos tratados únicamente con dapsona; diferente a esto, el uso de dapsona aunado a la terapia con suero antiloxosceles mostró mejores resultados comparado con los casos tratados solo con dapsona en otro estudio por Rees y colaboradores.<sup>18</sup> Las demás intervenciones se reportaron útiles en otros aspectos como la clorfenamina en el control del prurito. El uso de esteroides en los resultados presentados se puede asociar con periodos largos de cicatrización; sin embargo, es difícil establecer una relación clara debido al bajo nivel de evidencia que muestran dichos estudios utilizados.

De forma general, la terapéutica del loxoscelismo tiene poca evidencia de calidad contundente que permita establecer recomendaciones seguras para las intervenciones. La terapia quirúrgica puede ser perjudicial si se realiza de forma demasiado temprana, pero podría ser benéfica dentro de una ventana de tiempo que aún no ha sido especificada. La terapia médica parece tener mayor evidencia al uso de la dapsona y el suero antiloxosceles para evitar la progresión de las lesiones cutáneas, mientras que aún se necesitan más estudios que demuestren mejor el beneficio o riesgo de otras medidas terapéuticas como los antihistamínicos y esteroides, así como otras terapias que han sido utilizadas en el periodo posterior con enfoque de mejorar la cicatrización de heridas ya establecidas como el oxígeno hiperbárico o la terapia eléctrica.

La revisión aquí presentada muestra ciertas limitaciones. En primera instancia

el proceso se realizó de forma ordinaria por parte de los revisores sin la utilización de sistemas informáticos que facilitarían la clasificación de la bibliografía, por lo que la selección de los artículos para esta revisión está influenciada por el factor humano de selección de los estudios. La selección se vio limitada por el lenguaje en algunos casos, se incluyó la mayoría de la bibliografía en lenguas romances y en inglés; sin embargo, quedó limitada la interpretación de textos en otros idiomas. Extendemos esta línea de investigación para la realización de ensayos clínicos que comparen la efectividad del manejo quirúrgico temprano y la instauración de las terapias médicas reportadas hasta la fecha; o en su defecto la elaboración de guías clínicas descriptivas, por ejemplo, en México actualmente la Guía de Práctica Clínica de Diagnóstico y Tratamiento de Mordeduras por Arañas Venenosas<sup>38</sup> tiene más de 10 años sin tener una actualización y algo muy parecido ocurre a nivel internacional, sobre todo en el apartado de tratamiento, sin un claro manejo en los casos de loxoscelismo cutáneo.

## CONCLUSIONES

El loxoscelismo cutáneo es una patología que requiere un manejo eficaz y oportuno. A nivel internacional existe gran cantidad de información disponible acerca de esta patología; sin embargo, la mayoría de estos estudios publicados corresponden a un bajo nivel de evidencia y grado de recomendación, constan pocos estudios realizados hasta la fecha que permitan la elaboración de una estrategia terapéutica; debido a las características metodológicas, el estudio se ve limitado a realizar recomendaciones basadas en evidencia contrastada contra otras estrategias terapéuticas, ya que son pocos ensayos clínicos documentados realizados hasta este momento.

Acerca de si existe evidencia concreta que compare la efectividad del manejo quirúrgico sobre el tratamiento médico, esto depende del tiempo de evolución, la presencia de necrosis y el tamaño de la úlcera. La evidencia disponible acerca de las pautas de manejo quirúrgico es reportada en los casos de aparición de úlceras necróticas o gangrena igual o

mayores a 1 cm. Idealmente se recomienda escisión quirúrgica temprana, fasciotomías descompresivas y necrosectomías en un primer tiempo quirúrgico en estos casos para prevenir la aparición de síndromes compartimentales y valorar posteriormente, según el área de necrosis, la aplicación de coberturas con colgajos e injertos.

En el aspecto del tiempo de evolución, la efectividad del manejo quirúrgico ofrece mejores resultados en un plazo de tiempo no menor a 48 horas debido a las complicaciones presentadas, pero demostrando mejores resultados dentro de la primera semana o en un tiempo menor a 10 días, periodo en el cual se puede aplicar dapsona para reducir la aparición de complicaciones de la herida quirúrgica o propiamente la necesidad de escisión quirúrgica.

Sobre el tratamiento médico existe mayor cantidad de títulos publicados, entre la información disponible parece beneficiosa la combinación de un manejo simultáneo inicial entre dapsona y suero antiloxosceles con o sin aplicación de oxígeno hiperbárico a 2.5 atmósferas con O<sub>2</sub> al 100%, ya que no se documentan diferencias significativas en relación al tamaño de la úlcera en un periodo temprano; aun así, el HBO resulta beneficioso en este sentido dos a tres meses después, o en heridas abiertas la aplicación de un sistema de presión negativa. La clorfenamina se documentó menos efectiva en el tratamiento de las lesiones cutáneas. La plata nanocristalina puede usarse en el manejo simultáneo con las demás medidas, así como medidas de soporte, antimicrobianos, corticosteroides sistémicos, antihistamínicos en el manejo de los síntomas para disminuir el tiempo de curación, la inflamación y el dolor.

## REFERENCIAS

1. Kose A, Abaci E, Bozkurt Babus S, et al. Skin necrosis, diffuse urticaria, and cellulitis due to presumed loxosceles spider bite. *Wilderness Environ Med.* 2021; 32: 198-203.
2. Hallak A, Mohanakrishnan BPE, Dharmarandi J, et al. Hold the Chemo! Leukostasis, a Presentation of Brown Recluse Spider Bite: A Case Report. *J Investig Med High Impact Case Rep.* 2021; 9: 23247096211039949.

3. De Roodt AR, Salomón OD, Lloveras SC, et al. Envenenamiento por arañas del género *Loxosceles*. MEDICINA (Buenos Aires) 2002; 62: 83-94.
4. Nentwig W, Pantini P, Vetter RS. Distribution and medical aspects of *Loxosceles rufescens*, one of the most invasive spiders of the world (*Araneae: Sicariidae*). Toxicon. 2017; 132: 19-28.
5. Oliveira-Mendes BBR, Chatzaki M, Sales-Medina DF, et al. From taxonomy to molecular characterization of brown spider venom: An overview focused on *Loxosceles similis*. Toxicon. 2020; 173: 5-19.
6. Abdelazeem B, Eurick-Bering K, Ayad S, et al. A case report of brown recluse spider bite. Cureus. 2021; 13: 1-5.
7. Aguirre-Rodríguez C, Hernández-Martínez N, Sánchez-Ortega C. Picadura por araña *Loxosceles rufescens* en el dedo de una mano: a propósito de un caso. Actualidad Médica 2020; 105: 55-57.
8. Navarro Caballero Ascensión. Herida por picadura de loxosceles tratada con una matriz sintética de polímeros. Rev ROL Enferm. 2015; 38: 374-381.
9. Guglielmetti A, Jahr C, Gompertz-Mattar M. Autologous fibroblasts for the treatment of cutaneous loxoscelism: first experience. Int Wound J. 2019; 16: 1503-1505.
10. Saracco AS. Guía diagnóstico y tratamiento de envenenamientos por arácnidos. Departamento de toxicología. Ministerio de salud, desarrollo social y deportes. Gobierno de Mendoza, Argentina. pp. 1-21.
11. Pagea MJ, McKenzie JE, Bossuyt PM, et al. Declaración PRISMA 2020: Una guía actualizada para la publicación de revisiones sistemáticas. Rev Esp Cardiol. 2021; 74: 790-799.
12. Merlin T, Coleman K, Norris S, et al. NHMRC levels of evidence and grades for recommendations for developers of guidelines. Canberra: National Health and Medical Research Council. 2009, pp. 1-23.
13. Sinha A, Menon GR, John D. Beginner's guide for systematic reviews: a step by step guide to conduct systematic reviews and meta-analysis. Indian Council of Medical Research. 2022, pp. 16-20.
14. Boers M. Graphics and statistics for cardiology: designing effective tables for presentation and publication. Heart. 2018; 104: 192-200.
15. Mayo-Wilson E, Li T, Fusco N, et al. Practical guidance for using multiple data sources in systematic reviews and meta-analyses (with examples from the MUDS study). Res Synth Methods. 2018; 9: 2-12.
16. Stovold E, Beecher D, Foxlee R, et al. Study flow diagrams in Cochrane systematic review updates: an adapted PRISMA flow diagram. Syst Rev. 2014; 29: 3-54.
17. Auer AI, Hershey FB. Surgery for necrotic bites of the brown spider. Arch Surg. 1974; 108: 612-618.
18. Rees RS, Altenbern DP, Lynch JB, et al. Brown recluse spider bites. A comparison of early surgical excision versus dapsone and delayed surgical excision. Ann Surg. 1985; 202: 659-663.
19. Staneff J, Alarcón ASV, Haedo PF, et al. Presentación de un protocolo efectivo para el tratamiento de la miodermonecrosis por loxoscelismo cutáneo. Revista Argentina de Cirugía Plástica. 2017; 23: 100-102.
20. Maguiña C, Gotuzzo E, Alvarez H, et al. La dapsona (DDS) en el loxoscelismo cutáneo. Rev Farmacol Terap (Lima). 1994; 4: 76-78.
21. Maguiña VC, Gotuzzo HE, Alvarez H. Nuevos esquemas terapéuticos en loxoscelismo Cutáneo en Lima, Perú. Folia Dermatol Peru. 1997; 8: 1-14.
22. Rees R, Campbell D, Rieger E, et al. The diagnosis and treatment of brown recluse spider bites. Annals of Emergency Medicine. 1987; 16: 945-949.
23. Borrasca-Fernandes CF, Prado CC, Capitani EM, et al. Temporal evolution of dermonecrosis in loxoscelism assessed by photodocumentation. Rev Soc Bras Med Trop. 2022; 55: e0502.
24. Malaque CMS, Novaes CTG, Piorelli RO, et al. Impact of antivenom administration on the evolution of cutaneous lesions in loxoscelism: A prospective observational study. PLoS Negl Trop Dis. 2022; 16: e0010842.
25. Isbister GK, Gray MR, Balit CR, et al. Funnel-web spider bite: a systematic review of recorded clinical cases. Med J Aust. 2005; 182: 407-411.
26. Manríquez JJ, Silva S. Loxoscelismo cutáneo y cutáneo-visceral: revisión sistemática. Rev Chil Infect. 2009; 26: 420-432.
27. Hobbs GD, Anderson AR, Greene TJ, et al. Comparison of hyperbaric oxygen and dapsone therapy for loxosceles envenomation. Acad Emerg Med. 1996; 3: 758-761.
28. Phillips S, Kohn M, Baker D, et al. Therapy of brown spider envenomation: a controlled trial of hyperbaric oxygen, dapsone, and cyproheptadine. Ann Emerg Med. 1995; 25: 363-368.
29. Maynor ML, Moon RE, Klitzman B, et al. Brown recluse spider envenomation: a prospective trial of hyperbaric oxygen therapy. Acad Emerg Med. 1997; 4: 184-192.
30. Hadanny A, Fishlev G, Bechor Y, et al. Nonhealing wounds caused by brown spider bites: application of hyperbaric oxygen therapy. Adv Skin Wound Care. 2016; 29: 560-566.
31. Del Puerto C, Saldías-Fuentes C, Curi M, et al. Experiencia en loxoscelismo cutáneo y cutáneo visceral de manejo hospitalario: clínica, evolución y propuesta terapéutica. Rev Chilena Infectol. 2018; 35: 266-275.
32. Mold JW, Thompson DM. Management of brown recluse spider bites in primary care. J Am Board Fam Pract. 2004; 17: 347-352.
33. Schenone H, Saavedra T, Rojas A, et al. Loxoscelismo en Chile. Estudios epidemiológicos clínicos y experimentales. Rev Inst Med Trop S Paulo. 1989; 31: 403-415.
34. Wong SL, Defranzo AJ, Morykwas MJ, et al. Loxoscelism and negative pressure wound therapy (vacuum-assisted closure): a clinical case series. Am Surg. 2009; 75: 1128-1131.
35. Chrysostomou D. Spider bite wounds can silver help. Wound Healing Southern Africa. 2012; 5: 6-10.
36. Swanson DL. Loxoscelism. Clin Dermatol. 2006; 24: 213-221.

37. Maguiña VC, Figueroa VV, Pulcha UR, et al. Actualización sobre manejo de araneismo en Perú. Rev Med Hered. 2017; 28: 200-207.
38. CENETEC. Diagnóstico y tratamiento de mordedura por arañas venenosas.

**Financiamiento:** el estudio no ha recibido ningún tipo de aportación económica.

**Conflicto de intereses:** los autores declaran no presentar ningún conflicto de intereses.

**Correspondencia:**

Aldo Israel Olán De Los Santos

**E-mail:** aldoi27@hotmail.com