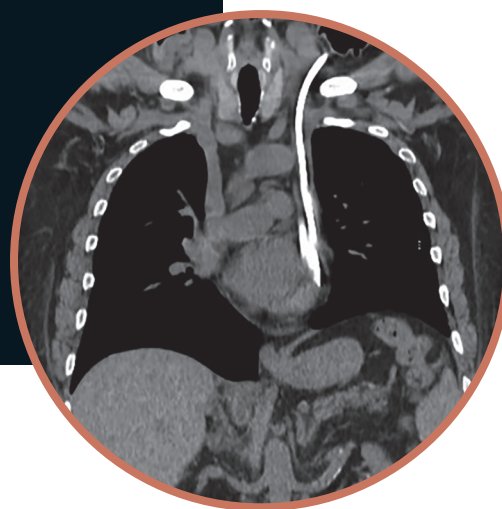


Doble vena cava superior identificada incidentalmente durante la colocación de catéter venoso central yugular izquierdo

Reporte de un caso

Zaira Artemisa Castañeda Morales^{a,*‡}, Diana Lucía Cruz Acosta^{b,§}



Resumen

Introducción: La doble vena cava es la anomalía torácica más común, se da principalmente por persistencia de la vena cava superior izquierda y suelen describirse de manera incidental después de la colocación de accesos venosos centrales.

Objetivo: Presentación de caso clínico donde se identifica doble vena cava superior después de colocar un catéter tipo Mahurkar.

Caso clínico: Hombre de 54 años que ingresó al servicio de nefrología con diagnóstico de infección asociada a angioacceso, se colocó catéter Mahurkar sin complicaciones, y se observó localización atípica mediante radiografía de tórax, por lo que se solicitó angiotomografía la cual reportó imágenes sugerentes de persistencia de vena cava superior izquierda con catéter venoso central en su interior.

Discusión: En la mayoría de casos, la identificación de doble vena cava superior se presenta de forma incidental tras la colocación de un acceso venoso central, después de la toma de una radiografía simple de tórax, donde se logra observar una vena cava superior izquierda persistente y se puede acompañar de otras anomalías.

Conclusiones: Conocer las posibles alteraciones vasculares ayuda a prevenir complicaciones durante los procedimientos como la colocación de catéter venoso central.

Palabras clave: Doble vena cava; catéter venoso central; vena cava superior.

^a Servicio Cirugía Vascular y Angiología. Hospital General ISSSTE Tláhuac. Ciudad de México, México.

^b Servicio Cirugía General. Hospital General ISSSTE Tláhuac. Ciudad de México, México.

ORCID ID:

[‡] <https://orcid.org/0009-0007-5232-8680>

[§] <https://orcid.org/0000-0002-3064-0012>

* Autor para correspondencia: Zaira Artemisa Castañeda Morales.

Correo electrónico: castanedaartemisa@gmail.com

Recibido: 02 abril 2024. Aceptado: 14 junio 2024.

Double Superior Vena Cava Incidentally Identified During Placement of Left Jugular Central Venous Catheter. Case Report

Abstract

Introduction: Double vena cava is the most common thoracic abnormality and is mainly caused by persistence of the left superior vena cava and are usually described incidentally after placement of central venous accesses.

Objective: Presentation of a clinical case where a double superior vena cava was identified after the placement of a Mahurkar-type catheter.

Clinical case: A 54-year-old man was admitted to the nephrology department with a diagnosis of angioaccess-associated infection. Mahurkar catheter was placed without complications, atypical location was observed by chest X-ray, so CT angiography was requested suggestive images of left superior vena cava persistence with a central venous catheter inside are reported.

Discussion: The identification of superior double vena cava in most cases occurs incidentally after the placement of a central venous access, after taking a plain chest x-ray where a persistent left superior vena cava can be observed, and it may be accompanied by other abnormalities.

Conclusions: Knowing the possible vascular alterations helps prevent complications during procedures such as central venous catheter placement.

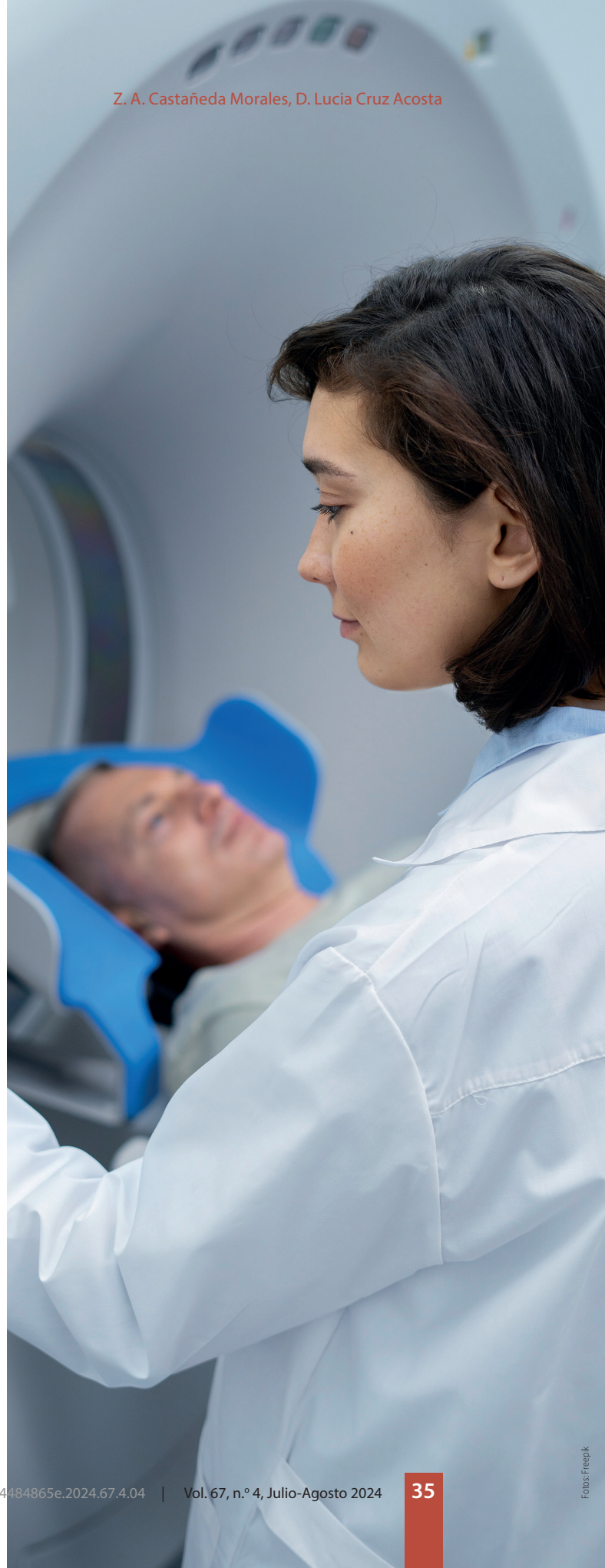
Keywords: Double vena cava; central venous catheter; superior vena cava.

INTRODUCCIÓN

La vena cava superior drena directamente a la aurícula derecha la sangre de la cabeza, cuello y miembros torácicos, originándose de la unión de las 2 venas braquiocefálicas (derecha e izquierda) detrás del primer cartílago costal derecho¹.

La anomalía venosa torácica congénita más frecuente es la doble vena cava superior (VCS), debido a la persistencia de la vena cava superior izquierda. Su frecuencia no es precisa y se estima una incidencia de 0.5 al 2% (incluso hasta el 3%) a nivel mundial en población sana y del 11% de los pacientes con cardiopatías congénitas²⁻⁵.

Las anomalías de la vena cava superior se desarrollan a partir de defectos durante el desarrollo embriológico, aproximadamente al día 24 de gestación,






Imagen de toncodar en freepik

la sangre venosa de la cabeza y la mitad superior del cuerpo se drena a través de 2 venas bilaterales llamadas venas cardinales. Las venas cardinales anterior y posterior en los lados derecho e izquierdo se unen para formar las venas cardinales comunes derecha e izquierda que drenan en el seno venoso. Entre la cuarta y octava semana de gestación se fusionan la parte caudal de la vena cardinal superior derecha, junto con la vena cardinal común para formar la vena cava superior derecha y la vena cardinal común izquierdo y la parte caudal de la cardinal superior izquierdo se degeneran. Si este último proceso no se lleva a cabo, persistirá la vena cava superior izquierda⁴⁻⁶.

La presentación clínica suele ser asintomática y resultado de un hallazgo radiográfico o durante procedimientos torácicos, principalmente durante la colocación de accesos venosos centrales o durante cateterismos cardíacos como la colocación de marcapasos^{7,8}.

John Hunter (cirujano y anatomista escocés) fue el primero en describir la doble vena cava superior en humanos y desde entonces las descripciones solo se han hecho como reportes de caso, dada la baja incidencia de la anomalía venosa⁹.

OBJETIVO

Presentar el caso de un paciente nefrópata, de 45 años, al que se le identificó doble vena cava superior

de manera incidental durante la colocación de catéter venoso central (Mahurkar) para hemodiálisis.

CASO CLÍNICO

Hombre de 54 años que ingresó al servicio de nefrología de nuestro Hospital General, con diagnóstico de infección asociada a angioacceso y los siguientes antecedentes personales patológicos: diabetes tipo 2 de 15 años de diagnóstico, sin tratamiento actualmente, hipertensión arterial sistémica de 7 años de diagnóstico en tratamiento médico y enfermedad renal crónica KDIGO 5 de 2 años de diagnóstico en terapia sustitutiva de la función renal desde hace un año en modalidad hemodiálisis.

Antecedentes quirúrgicos: Osteosíntesis de tibia y peroné derechos hacía 4 años.

Traumatismos: Fractura de tibia y peroné derechos hacía 4 años.

Historial de accesos vasculares:

- 10/04/2022: Catéter yugular derecho retirado por disfunción.
- 10/04/2022: Catéter yugular derecho tunelizado en funcionamiento actual.
- 05/2022: Catéter femoral derecho colocado por disfunción de tunelizado, se retiró un mes posterior a la apertura del catéter tunelizado.
- 23/05/2023: Fístula arteriovenosa.

- 19/06/2023: Catéter yugular derecho tunelizado retirado por infección de angioacceso.
- 23/06/23: Catéter yugular izquierdo tipo Mahurkar.

El paciente comenzó su padecimiento actual con sensación de alza térmica durante y después de la sesión de hemodiálisis, por lo que acudió al servicio de urgencias con una temperatura de 38.5 °C. Se inició manejo ambulatorio con cefotaxima 1 gramo cada 24 horas. Cinco días después, persistían signos

de bacteriemia, por lo que fue hospitalizado y se tomaron hemocultivos que resultaron positivos para *Staphylococcus* y se ajustó el tratamiento antibiótico a vancomicina. Se decidió retirar el catéter yugular derecho tunelizado y coloración de catéter yugular izquierdo tipo Mahurkar.

Se colocó un catéter Mahurkar sin complicaciones, pero en la radiografía de tórax (**figura 1**) se observó una localización atípica. Por lo tanto, se solicitó una angiotomografía de tórax, la cual mostró imágenes relacionadas con la persistencia de la

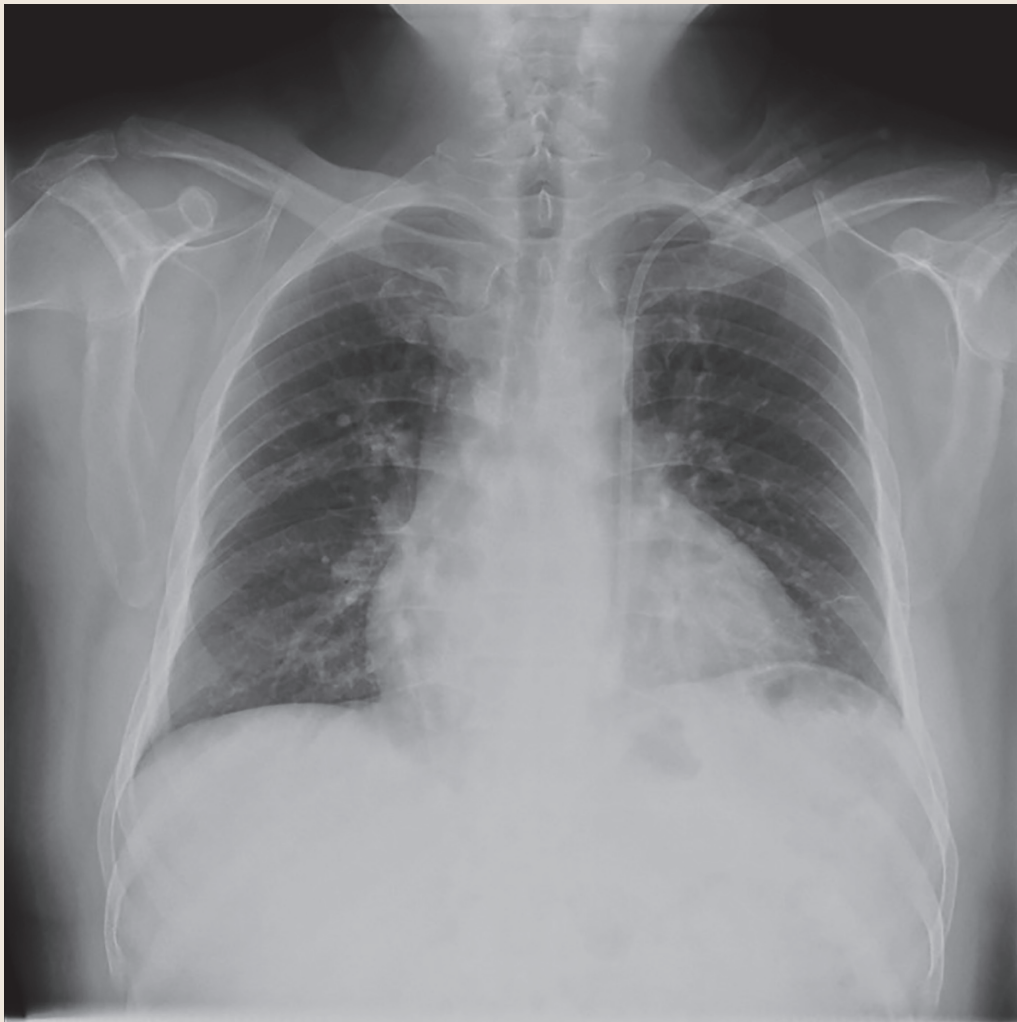
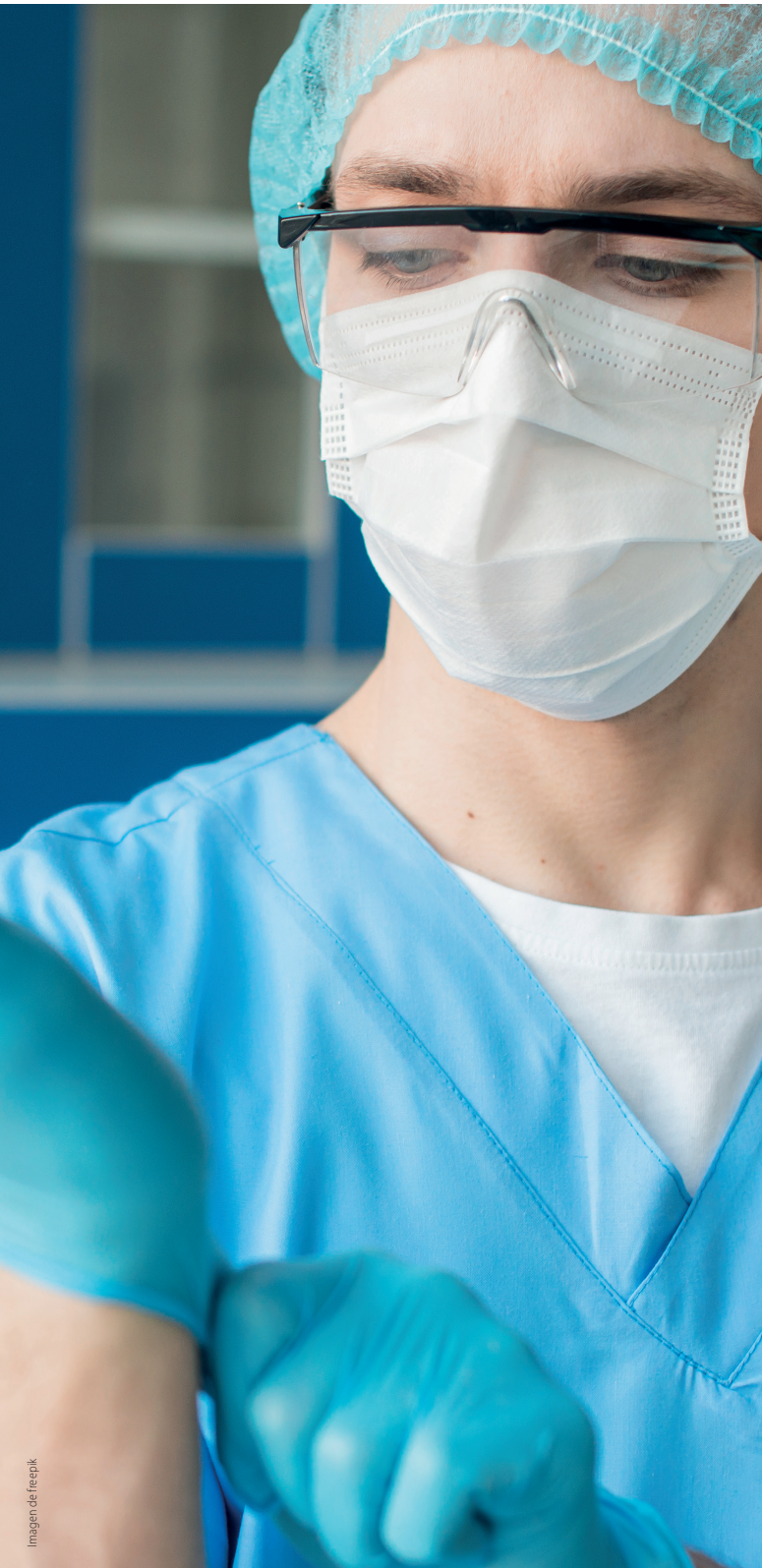
Foto: Castañeda Morales et al.

Figura 1. Radiografía simple de tórax, donde se observa catéter venoso central en vena cava superior izquierda



vena cava superior izquierda (**figuras 2 y 3**), con el catéter venoso central en su interior, cuyo extremo se encontraba en el tercio distal (vaso anómalo se originaba en la confluencia de la vena yugular interna izquierda y la vena subclavia izquierda, discurrendo inferiormente a la izquierda del arco aórtico y anterior al hilio pulmonar izquierdo, drenando finalmente en la aurícula derecha).

Otros estudios paraclínicos

Electrocardiograma de 12 derivaciones

Ritmo sinusal, FC 60 lpm, aQRS -30° , aQRS 360 ms, QTm 360 ms, con datos de hipertrofia ventricular izquierda y bloqueo de la subdivisión anterior de la rama izquierda del fascículo del haz de His.

Ecocardiograma transtorácico

Hipertrofia concéntrica del ventrículo izquierdo, con fracción de eyección 73%, ventrículo derecho con pared libre de 5 mm, TAPSE 22 mm, Onda S de 12 cm/s, PSAP 35, SLG -18.3% , se observó dilatación auricular izquierda.

Ecocardiograma transesofágico

No se observaron imágenes sugerentes de vegetaciones, válvula aórtica con esclerosis de sus valvas y calcificación moderada de sus bordes libres, con calcificación nodular predominantemente de la valva no coronaria sin evidencia de vegetaciones y sin insuficiencia. Resto de válvulas sin alteraciones significativas. Aurícula izquierda dilatada. Orejuela izquierda con forma en “manga de viento” sin imágenes de trombos en su interior. No se observaron trombos intracavitarios. Pericardio de características normales y sin derrame pericárdico.

DISCUSIÓN

La doble vena cava superior se identifica la mayoría de las veces después de la colocación de un catéter venoso central; sin embargo, en el caso descrito el paciente tenía antecedentes de múltiples accesos centrales sin ser identificada esta variante anatómica, probablemente porque las primeras opciones de colocación de estos dispositivos son en el hemicue-

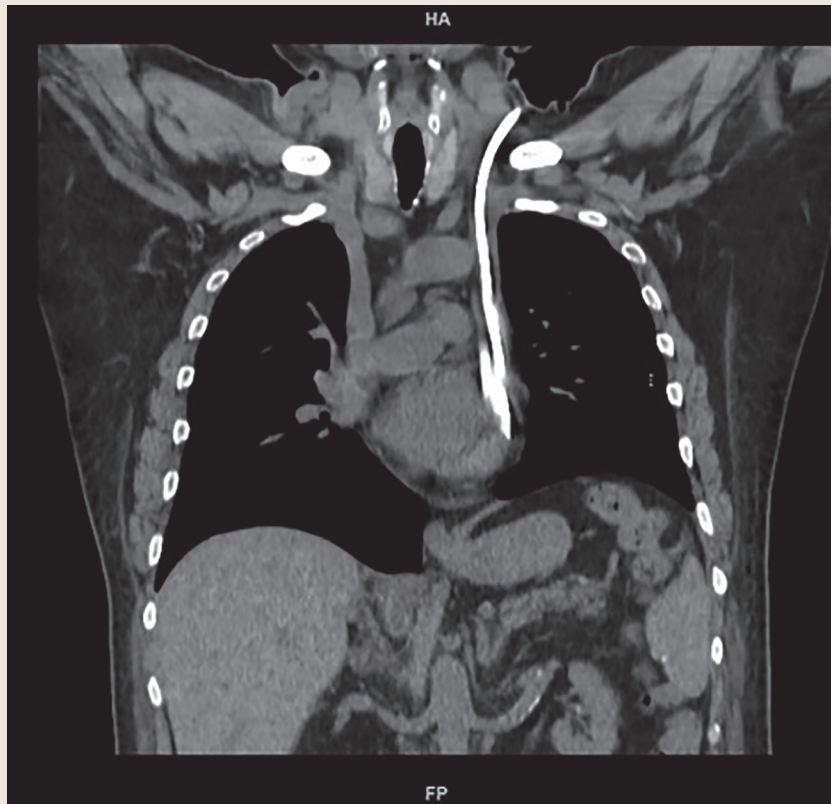


Figura 2. Angiotomografía de tórax ventana simple, corte coronal que muestra el catéter venoso central colocado en la vena cava superior persistente y que sigue el trayecto a lo largo del mediastino izquierdo

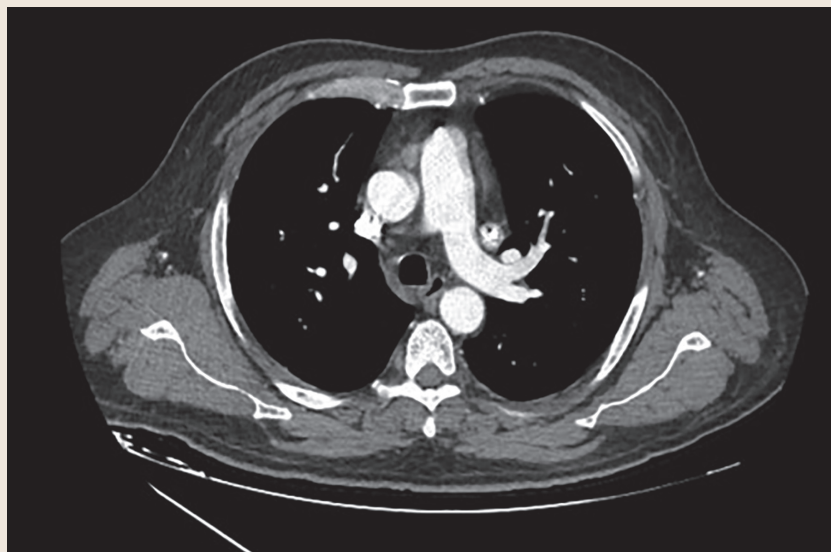


Figura 3. Angiotomografía de tórax ventana arterial, corte axial que muestra el catéter venoso central colocado en la vena cava superior persistente

Fotos: Castañeda Morales et al.

La doble vena cava superior se identifica la mayoría de las veces después de la colocación de un catéter venoso central; sin embargo, en el caso descrito el paciente tenía antecedentes de múltiples accesos centrales sin ser identificada esta variante anatómica, probablemente porque las primeras opciones de colocación de estos dispositivos son en el hemicuello derecho y la presentación de la doble vena cava superior es en su mayoría izquierda. Las anomalías de los grandes vasos pueden acompañarse de otras alteraciones vasculares y/o cardiológicas. En el caso presentado se puede atribuir la dilatación de la aurícula derecha a la presencia de doble vena cava superior.

llo derecho y la presentación de la doble vena cava superior es en su mayoría izquierda.

Las anomalías de los grandes vasos pueden acompañarse de otras alteraciones vasculares y/o cardiológicas. En el caso presentado se puede atribuir la dilatación de la aurícula derecha a la presencia de doble vena cava superior.

Por otro lado, los estudios de imagenología permiten una mejor descripción —y en algunos casos la clasificación— de las anomalías anatómicas, ayudando a disminuir posibles riesgos y complicaciones previo a procedimientos o para corroborar el resultado de una intervención.

CONCLUSIONES

Identificar las principales alteraciones vasculares puede prevenir complicaciones durante los procedimientos como la colocación de catéter venoso central; sin embargo, resulta un hallazgo incidental que puede estar acompañado de otras anomalías cardíacas.

AGRADECIMIENTOS

Al personal del Hospital General ISSSTE Tláhuac. Al Dr. Wenceslao Fabián Mijangos.

RESPONSABILIDADES ÉTICAS

Los autores declaran que las opiniones expresadas en el artículo enviado son propias y no una posición oficial de la institución o financiador.

FINANCIAMIENTO

Sin financiamiento.

CONFLICTO DE INTERESES

Los autores declaran que la investigación se realizó en ausencia de relaciones comerciales o financieras que pudieran interpretarse como un potencial conflicto de intereses. ●

REFERENCIAS

1. Latarjet M, Ruiz Liard A. Sistema de la vena cava superior. En: Pro EA, editor. Anatomía Humana. Argentina: Médica Panamericana; 2018. p. 1039-1057.
2. Unrue EL, Hopper W, Evans W, Thurston BC, Mount MG. Double Superior Vena Cava Due to Persistent Left Superior Vena Cava Incidentally Identified on Central Venous Catheterization: A Case Report. *Am J Case Rep.* 2022;23(1):e936628-1-4.
3. Zhang L, Ling G, Gang Y, Yang Z, Lu Z, Gan X, et al. Classification and quantification of double superior vena cava evaluated by computed tomography imaging. *Quant Imaging Med Surg.* 2022;12(2):1405-1414.
4. Schummer W, Schummer C, Fröber R. Persistent left superior vena cava and central venous catheter position: Clinical impact illustrated by four cases. *Surg Radiol Anat.* 2003;25(3-4):315-21.
5. Azizova A, Onder O, Arslan S, Ardali S, Hazirolan T. Persistent left superior vena cava: clinical importance and differential diagnoses. *Insights Imaging.* 2020;11(1):110:1-19.
6. Batouty NM, Sobh DM, Gadelhak B, Sobh HM, Mahmoud W, Tawfik AM. Left superior vena cava: cross-sectional imaging overview. *Radiol Med.* 2020;125(3):237-246.
7. Shyamkumar NK, Brown R. Double superior vena cava with a persistent left superior vena cava: An incidental finding during peripherally inserted central catheter placement. *Australas Radiol.* 2007;51:B257-B259.
8. Sohns JM, Fasshauer M, Staab W, Steinmetz M, Unterberg-Buchwald C, Menke J, et al. Persistent left superior vena cava detected after central venous catheter insertion. *Springerplus.* 2014;3(1):1-4.
9. Ashrafian H. John Hunter (1728-1793) and the earliest description of a double superior vena cava and isolation of the left subclavian artery. *Pediatr Cardiol.* 2012;33(8):1473-1474.