



<https://doi.org/10.24245/gom.v90i4.5266>

Comentarios acerca del artículo: Doppler pulsado feto-placentario en la displasia mesenquimal placentaria: reporte de un caso y resumen de la evidencia

Comments about the article: Pulsed
Doppler feto-placental Doppler in
placental mesenchymal dysplasia placental
mesenchymal dysplasia: a case report and
summary of the evidence.

Guadalupe Velázquez-Pérez

Estimado Editor:

En relación con el artículo de *Medina-Castro* y col. Utilidad del Doppler pulsado feto-placentario en displasia mesenquimal placentaria: reporte de caso y revisión bibliográfica. *Ginecol Obstet Mex*. 2020; 88 (12): 897-904 considero que hubiera sido más enriquecedor dar a conocer los aspectos más relevantes del estudio con la pulsometría Doppler y las estadísticas mexicanas referentes a la prevalencia de la displasia mesenquimal placentaria. Es un artículo muy interesante que coincide con algunos especialistas en displasia mesenquimal placentaria en cuanto a ampliar los antecedentes como: estado civil, nivel socioeconómico, escolaridad, profesión, hábitos higiénico dietéticos, tipo de alimentación, consumo de líquidos, baño y aseo dental, así como describir los antecedentes ginecoobstétricos, en el que se describe la causa de las cesáreas, analizar si en los embarazos anteriores hubo antecedente de anormalidad placentaria, número de parejas sexuales (porque algunos casos se relacionan genéticamente), acerca de los antecedentes de infecciones genitourinarias u otros procesos inflama-

Estudiante de Maestría en Ciencias de la Salud, Delegación Sur, IMSS. Ciudad de México

Recibido: febrero 2021

Aceptado: marzo 2022

Correspondencia

Guadalupe Velázquez Pérez
guadalupe.velazquezp@imss.gob.mx

Este artículo debe citarse como:
Velázquez-Pérez G. Comentarios acerca del artículo: Doppler pulsado feto-placentario en la displasia mesenquimal placentaria: reporte de un caso y resumen de la evidencia. *Ginecol Obstet Mex* 2022; 90 (5): 472-74.

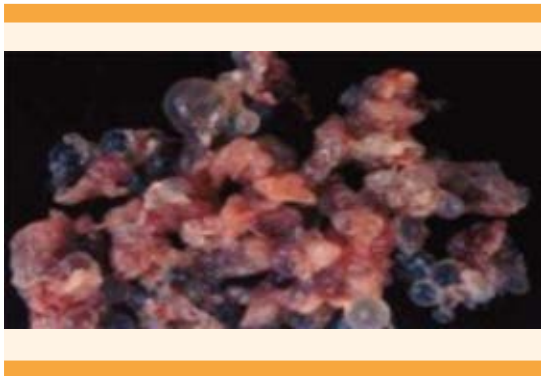


torios que son factores de riesgo que pueden ser característicos en la etapa prenatal y determinar complicaciones.

Se comenta en el caso que la paciente fue tratada por una conización por alto grado de malignidad, pero no se especifica el tipo y el seguimiento o si fue erradicado en su momento. Si llevó algún tipo de MPF y cuánto tiempo. Todos estos factores de riesgo suman un panorama global de las condiciones socioeconómicas, culturales y de salud, que la ubica con antecedentes de riesgo bajo, medio o alto en el embarazo.

Estos datos pueden contribuir a la aparición de la displasia mesenquimal placentaria. En lo personal considero que es un tema muy interesante de manera que me motivó a seguir buscando más artículos del tema en cuestión.

La displasia mesenquimal placentaria es una anomalía poco frecuente. Se estima una preva-



lencia de 0.02 a 0.3%, la mayoría de los casos subdiagnosticados y confundidos con enfermedad trofoblástica, imagen muy parecida en ambos casos.¹

La displasia mesenquimal placentaria se limita al mesénquima extraembrionario que envuelve al mesodermo y los vasos de las vellosidades troncales de los cotiledones, con placentomega-

lia, vesículas pseudoparciales, vasos tortuosos y estructuras quísticas acompañadas de edema.² El diagnóstico es histopatológico y se corrobora por anatomía patológica.

La displasia mesenquimal placentaria es de etiología idiopática y se asocia con el síndrome de Beckwith-Wiedemann (SBW) (20-23%) también se caracteriza por retardo en el crecimiento intrauterino, preeclampsia y eclampsia.³

En el síndrome de Beckwith-Wiedemann hay criterios mayores que se presentan en el neonato: macroglosia, defectos en la pared abdominal y macrosomía (peso por encima del percentil 90). Los criterios menores son: signos auriculares (pliegues de reborde posterior hélix), *nevus flammeus* facial, hipoglucemia, nefromegalia y hemihipertrofia.⁴

Hay predominio de sexo femenino (1:3) lo que se explica debido a la línea androgenética que surge de la duplicación del genoma haploide paterno que origina una línea celular 46XX y una 46YY incompatible con la vida.⁵

No media mayor interés que contribuir a la comprensión y actualización del diagnóstico diferencial de la displasia mesenquimal placentaria y el uso del Doppler pulsado. Valga insistir en la necesidad de reconocer algunos factores que pueden intervenir en las comorbilidades agregadas.

Exhorto a la suma de más investigadores para poder enriquecer los trabajos que sirvan de apoyo al conocimiento científico, a las revisiones sistemáticas, a contribuir como material científico en las tesis, y a la continua actualización en el tema de la displasia mesenquimal placentaria.

REFERENCIAS

1. Tour HS, Aytakin EC, Sanhal CY, Yakut S, Cetin Z, Medilcioglu I, et al. We can diagnose it if we consider it. Diagnostic

pitfall for placen: placental mesenchymal dysplasia. Turk Patoloji Derg. 2018;34(1):100-3.

2. Cerón M, Van der Linde V. Displasia mesenquimal placentaria: caso clínico. Rev Chil Obstet Ginecol. 2014;74(4):311-4.
3. Nayeri U, West A, GrossettaH, Copel J, Sfakianaki A. Systematic review of sonographic findings of placental mesenchymal dysplasia and subsequent pregnancy outcome. Ultrasound Obstet Gynecol 2013;41:366-74.
4. Ishikawa S, Morikawa M, Takeshi U. Takahiro Y. Kanno H. Takakuwa E, et al. Anemia in a neonate with placental mesenchymal dysplasia. Clin. Case .Rep.2016; 4(5):463-5 [online][consultado el 4 de septiembre de 2018][DOI: 101002/ccr3.543].
5. Cuba A. Carvalho J, Faria B, Rodriguez G, Carmo O. Displasia mesenquimatosa placentaria. Acta Obstet Ginecol Port. 2015;9(3): 225-40.

Respuesta de la carta al Editor:

Néstor Medina Castro

unidaddeevaluacionfetal@yahoo.com.mx

Sr Editor:

Agradecemos el interés que muestra la Dra. Guadalupe Velázquez Pérez por al trabajo titulado: Utilidad del Doppler pulsado feto-placentario en displasia mesenquimal placentaria: reporte de caso y revisión bibliográfica. Ginecol Obstet Mex. 2020; 88 (12): 897-904. Como bien señala la Dra. Velázquez, nuestra primera intención fue abordar *todo el espectro* de la displasia mesenquimal placentaria en un escrito que incluyera una revisión amplia del tema. Sin embargo, este esfuerzo ya había sido realizado por distintos autores, incluyendo a Álvarez-Silvares y col, en Ginecología y Obstétrica de México, entre otras

revistas que citamos en nuestro trabajo.¹ Dado lo anterior, decidimos concretarnos a un *espectro reducido* y, por lo tanto, seleccionado de la displasia mesenquimal placentaria; es decir, el que incluye solamente a los fetos sin anomalías detectables por ultrasonido, pero que son pequeños para la edad gestacional sin ninguna otra causa aparente que la displasia. En este contexto, y con el conocimiento de la escasa información de la utilidad de la evaluación hemodinámica Doppler para los pequeños para la edad gestacional en los que coincide la doctora, propusimos el trabajo al que da origen este comentario al editor. Para una mayor comprensión de la técnica de Doppler en la interrogación hemodinámica feto-placentaria sugerimos consultar nuestras publicaciones previas en GINECOLOGÍA Y OBSTETRICIA DE MÉXICO.²⁻⁴ Por último, celebramos que nuestro esfuerzo haya motivado a la Dra. Velázquez a profundizar en el tema.

BIBLIOGRAFÍA

1. Álvarez-Silvares E, et al. Displasia mesenquimal de placenta: revisión sistemática. Ginecol Obstet Mex. 2018; 86 (1): 70-83.
2. Medina CN, Moreno AO, Guzmán HM, Hernández AE. Principios físicos, metodología, consistencia y seguridad del ultrasonido Doppler en la evaluación fetoplacentaria. Ginecol Obstet Mex 2007;75(10):621-9
3. Medina Castro N, et al. Valores de referencia del índice de pulsatilidad de las arterias uterina y umbilical durante el embarazo. Ginecol Obstet Mex 2006; 74: 504-15.
4. Medina Castro N, et al. Valores de referencia del índice de pulsatilidad y velocidad máxima en la arteria cerebral media fetal durante el embarazo normal. Ginecol Obstet Mex 2006; 74: 376-82