



<https://doi.org/10.24245/gom.v91i10.8532>

Técnica modificada de colporrafia anterior por ausencia de fascia prevesical: reporte de caso

Modified technique of anterior colporrhaphy due to absence of prevesical fascia: case report.

Jaime Andrés Machado Bernal,¹ José Ángel Pineda Marriaga,¹ Armando Rafael Gómez Castro²

Resumen

ANTECEDENTES: El prolapso de órganos pélvicos es frecuente en pacientes posmenopáusicas. El tratamiento definitivo, cuando el compartimiento anterior está afectado, es el quirúrgico (colporrafia anterior). Aquí se describen los desenlaces clínicos derivados de la aplicación de una técnica modificada de colporrafia anterior en una paciente con ausencia de fascia prevesical, con una estadificación POP-Q estadio II, con afectación en el compartimiento anterior.

CASO CLÍNICO: Paciente de 64 años, con antecedentes de una colporrafia anterior a los 56 años, prolapso de órgano pélvico con afectación del compartimiento anterior. En el examen ginecológico se evidenció la afectación del compartimiento anterior, específicamente en el nivel II conforme a la nueva clasificación POP-Q. Debido a los antecedentes quirúrgicos se optó por la colporrafia anterior, con punto de poliglactina 910 y colpopexia por vía vaginal, con puntos de polipropileno aplicados con un dispositivo de captura de sutura para reparación de tejido nativo. El desenlace quirúrgico fue satisfactorio.

CONCLUSIÓN: En el contexto de la colporrafia es importante tener en cuenta las diferentes estrategias quirúrgicas, cada vez menos invasivas, con correcciones sitio-específicas que permitan reparar el defecto anatómico, desaparecer los síntomas, disminuir el riesgo y la probabilidad de recidivas.

PALABRAS CLAVE: Prolapso de órgano pélvico; posmenopausia; tratamiento; fascia; examen ginecológico; edad media.

Abstract

BACKGROUND: Pelvic organ prolapse is common in postmenopausal women. The definitive treatment when the anterior compartment is involved is surgical (anterior colporrhaphy). Here we describe the clinical results obtained using a modified anterior colporrhaphy technique in a patient with absence of prevesical fascia, POP-Q stage II, with involvement of the anterior compartment.

CLINICAL CASE: 64-year-old female patient with a history of a previous colporrhaphy at the age of 56, pelvic organ prolapse with involvement of the anterior compartment. Gynaecological examination revealed anterior compartment involvement, specifically level II according to the new POP-Q classification. Based on the surgical history, anterior colporrhaphy with polyglactin 910 suture and vaginal colpopexy with polypropylene sutures using a suture capture device for native tissue repair was chosen. Surgical outcome was satisfactory.

CONCLUSION: In the context of colporrhaphy, it is important to take into account the different surgical strategies, increasingly less invasive, with site-specific corrections

¹ Residente de segundo nivel de Ginecología y Obstetricia.

² Especialista en Ginecología y Obstetricia, cirugía ginecológica y de piso pélvico. Universidad Libre, Clínica La Merced, Barranquilla, Atlántico, Colombia.

Recibido: enero 2023

Aceptado: junio 2023

Correspondencia

Jaime Andrés Machado Bernal
janama1996@gmail.com

Este artículo debe citarse como: Machado-Bernal JA, Pineda-Marriaga JA, Gomez-Castro AR. Técnica modificada de colporrafia anterior por ausencia de fascia prevesical: reporte de caso. Ginecol Obstet Mex 2023; 91 (10): 762-767.



that allow repair of the anatomical defect, disappearance of symptoms, reducing the risk and probability of recurrence.

KEYWORDS: Pelvic organ prolapse; Postmenopausal women; Treatment; Fascia; Gynecological examination; Middle aged.

ANTECEDENTES

El prolapso de órganos pélvicos afecta a muchas mujeres, particularmente en su calidad de vida. Consiste en el descenso de uno o más órganos: útero, vagina, uretra, vejiga, recto, colon sigmoide o del intestino delgado, desde su posición anatómica habitual.¹ Alrededor del 50% de todas las mujeres padecerán un prolapso de órganos pélvicos; el del compartimento anterior es el más frecuente.² Las mujeres entre 50 y 59 años representan el 31% de quienes resultan con un prolapso de órganos pélvicos y más de la mitad de quienes lo padecen son mayores de 80 años.²

Los factores de riesgo que más contribuyen al debilitamiento del tejido conectivo-colágeno del piso pélvico son: los genéticos, la menopausia, la paridad, la edad y la histerectomía. La debilidad de la fascia endopélvica es el principal factor causante del prolapso de órganos pélvicos. En realidad, todos los factores de riesgo conocidos debilitan y dañan la fascia y, por lo tanto, pueden provocar la hernia de los órganos y el prolapso.³ Las mujeres con un prolapso suelen tener síntomas que afectan sus actividades diarias, imagen corporal y sexualidad. La etapa exacta del prolapso de órganos pélvicos se determina durante el examen pélvico.

El sistema de cuantificación del prolapso de órganos pélvicos (POP-Q) se publicó en 1996 por

un Comité Internacional y revisado y adoptado por la International Continence Society (ICS), la American Urogynecology Society (AUGS) y la Gynaecological Surgery Society (SGS).⁴ En la actualidad, el POP-Q es el sistema de clasificación estándar para la descripción del prolapso de órganos pélvicos femeninos y la disfunción del piso pélvico. Esta clasificación utiliza parámetros de medición que se componen de seis ubicaciones distintas y tres marcadores anatómicos. Se miden con una cinta métrica durante una maniobra de Valsalva máxima o tos con respecto al himen. Luego de efectuar todas las mediciones puede identificarse la etapa del prolapso. Los estadios del 0 a I están por encima de los restos himenales y los estadios del II al IV por debajo.⁴

La colporrafia anterior es un procedimiento específico para el prolapso de la pared vaginal anterior y se define como la plicatura de la línea media de la capa fibromuscular de la pared vaginal anterior.⁵ Una de las dos técnicas es la reparación vaginal anterior con injerto, que es el refuerzo de la capa fibromuscular de la pared vaginal anterior con material de injerto implantado.⁶ Las tasas de recurrencia del prolapso luego de la primera intervención se sitúan, aproximadamente, del 13 al 29%. El uso de mallas en la colporrafia anterior es una opción de tratamiento para evitar o intentar disminuir las tasas de recidiva o reintervención, dependiendo de las modificaciones anatómicas específicas de

cada paciente. Cuando no es posible practicar las técnicas quirúrgicas habituales, es importante tener alternativas quirúrgicas para la reparación del defecto.

Por lo anterior, el objetivo de este reporte de caso fue: describir los desenlaces clínicos obtenidos con una técnica modificada de colporrafia anterior en una paciente con ausencia de fascia prevesical, con una estadificación POP-Q estadio II, con afectación en el compartimiento anterior.

CASO CLÍNICO

Paciente de 64 años, con antecedentes de: hipertensión arterial controlada, dos colporrafias y cuatro partos. Acudió a la consulta de cirugía ginecológica por sensación de cuerpo extraño, molestia en la vagina desde hacía un año, incontinencia urinaria de urgencias leve, con un puntaje en el cuestionario *Incontinence Impact Questionnaire* (IIQ-7) de 7 puntos. En el examen ginecológico se evidenció la afectación del compartimiento anterior, específicamente en el nivel II conforme a la nueva clasificación POP-Q. Debido a los antecedentes quirúrgicos se optó por la colporrafia anterior, con punto de poliglactina 910 y colpopexia por vía vaginal, con puntos de polipropileno aplicados con un dispositivo de captura de sutura para reparación de tejido nativo.

Se administró anestesia raquídea y una sonda vesical. Durante el acto quirúrgico se evidenció que la paciente tenía una afectación paravaginal por ausencia de fascia prevesical del lado izquierdo. Se optó por la opción quirúrgica de la técnica modificada de colporrafia, con reparación sitio-específica del lado derecho, fijada a través del agujero transobturador del lado izquierdo, con suspensión en la fascia de la membrana obturatriz ipsilateral atravesando el agujero obturatriz con una aguja helicoidal. Se decidió esta opción porque la técnica conven-

cional de colporrafia anterior no podía llevarse a cabo por la ausencia de fascia prevesical izquierda. La técnica modificada consistía en aplicar dos puntos con poliglactina 910 en la fascia presevesical derecha y suspenderlos en la fascia de la membrana obturatriz del lado izquierdo, con ayuda de una aguja helicoidal. El primer punto se hizo en la porción más superior de la membrana y el segundo en la porción más inferior a fin de lograr una distancia entre ambos puntos de aproximadamente 2 cm (**Figuras 1 y 2**). Posteriormente, los puntos se anudaron entre sí para garantizar su fijación (**Figura 3**). Teniendo en mente el daño paravaginal de la paciente se procedió a la colpopexia por vía vaginal, con fijación al ligamento sacroespinoso del lado derecho para disminuir la recidiva. Para aumento de la presión vaginal y disminuir el sangrado se

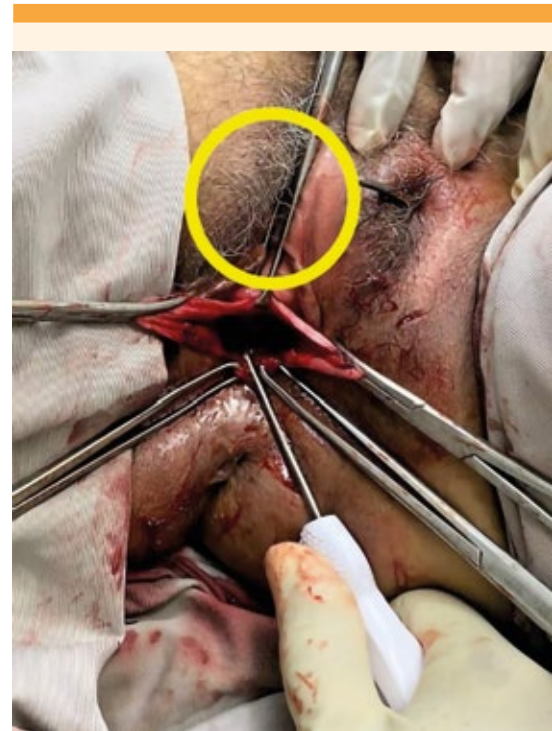

Figura 1. Primer punto en la fascia de la membrana obturatriz del lado izquierdo con aguja helicoidal, en la porción más superior de la membrana obturatriz.

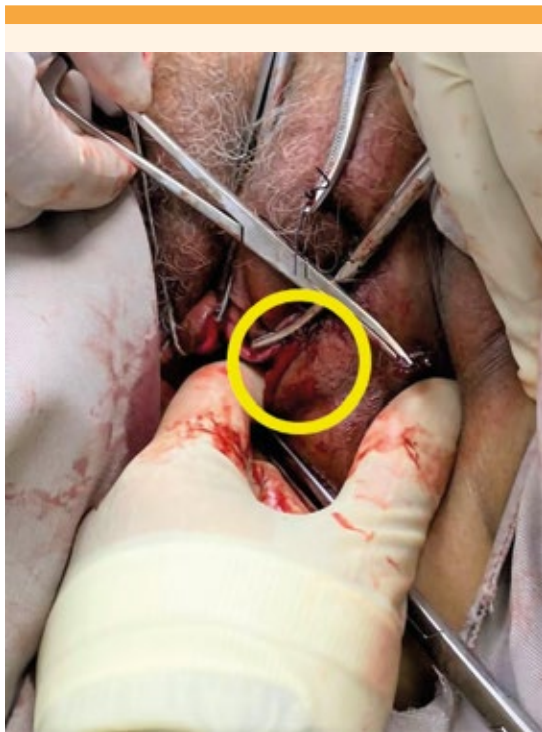


Figura 2. Segundo punto en la fascia de la membrana obturatriz del lado izquierdo con aguja helicoidal, a 2 cm inferior al primer punto.

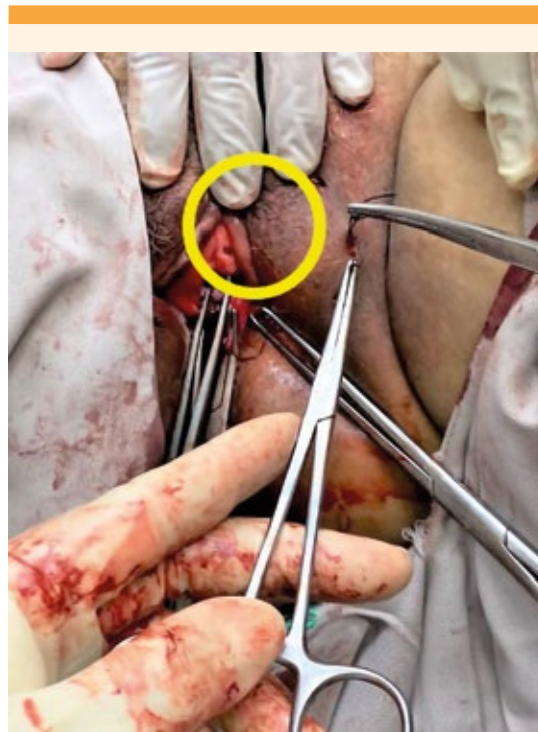

Figura 3. Ligadura y fijación del primero y segundo puntos en el medio de ambos.

dejó una mecha. La paciente permaneció en vigilancia posoperatoria durante 24 horas y al término de este lapso se dio de alta, con evolución satisfactoria.

En el seguimiento al mes del posoperatorio no se encontró ninguna complicación temprana, inherente al procedimiento quirúrgico. Se observó una cicatrización satisfactoria de la fascia y se aplicó el cuestionario *Incontinence Impact Questionnaire* (IIQ-7) que arrojó un puntaje de 4; es decir, satisfactorio en comparación con el puntaje preoperatorio que fue de 7. Se dio seguimiento telefónico a los tres meses, sin documentar algún tipo de alteración y, finalmente, a los seis meses del posoperatorio se citó

a la paciente para evaluación, sin documentar alteraciones.

DISCUSIÓN

En los últimos años, el prolapso de órganos pélvicos ha aumentado su frecuencia, sobre todo en pacientes multíparas, como lo reporta Espitia en su estudio.⁷

Si se conoce de una manera integral y completa la anatomía y fisiología del piso pélvico es posible tener un mejor enfoque, no solo desde el punto de vista del tratamiento quirúrgico. La primera opción entre las alternativas quirúrgicas en el contexto de una paciente con afectación

del compartimiento anterior siempre será la colpórrafia anterior, con plicatura de la fascia. Sin embargo, es posible que a pesar de una adecuada técnica quirúrgica habrá riesgo de recidiva (que aumenta en las pacientes con más de tres partos, como en la paciente del caso).

El principal desafío es la recurrencia. A lo largo del tiempo se han introducido diferentes técnicas quirúrgicas para la reparación del defecto del prolapso de órgano pélvico con daño en el compartimiento anterior. El procedimiento clásico es la colpórrafia anterior, con plicatura central de la fascia. Sin embargo, a pesar de ser la técnica más practicada su tasa de recidiva es alta. Así lo demuestran Díez-Itza y colaboradores,⁸ quienes reportaron tasas de recurrencia anatómica y sintomática del 45.1 y 6.8 %, respectivamente. Además, demostraron que el prolapso avanzado aumentó el riesgo de recurrencia anatómica: POP-Q estadio 3 (OR: 2.34) y POP-Q estadio 4 (OR: 5.47).

Para disminuir el riesgo se han propuesto diferentes opciones terapéuticas, entre ellas la colocación de malla, tal y como lo proponen Martínez y su grupo,⁹ quienes informaron que la recidiva del prolapso de órgano pélvico del compartimiento anterior disminuyó notoriamente en las pacientes a quienes se colocó una malla en comparación con las que no. En la bibliografía está documentado que las mallas no implican un aumento del riesgo de erosión de la pared vaginal, con posterior exteriorización,¹⁰ motivo por el que no se colocó una malla a la paciente del caso.

También se han evaluado los desenlaces subjetivos y objetivos a largo plazo después de la colpórrafia anterior con y sin uso de malla, como lo demuestra Vivien Wong¹¹ con sus series de cohortes históricas en las que evaluó el comportamiento de las tasas de recurrencia cuando se aplica o no una malla. Este autor encontró, en una media de seguimiento de cuatro años,

aumento en la aplicación de mallas que se asoció con una menor recurrencia del prolapso de órgano pélvico con daño en el compartimiento anterior.

Para la plicatura de la fascia y colocación de una malla es indispensable la fascia vesicovaginal.¹² Cuando no se dispone de ésta, es decir, cuando hay daño paravaginal (como en la paciente del caso) debe optarse por otras técnicas para lograr el objetivo.

La técnica quirúrgica implementada en este reporte de caso fue la inicialmente propuesta por Sharifiaghdas, con membrana obturatriz para fijación¹³ cuando se carece de fascia. Los autores del caso aquí publicado se basaron, precisamente, en lo descrito en ese artículo, con algunas modificaciones. La aproximación quirúrgica descrita por Sharifiaghdas con respecto a la aguja helicoidal fue “de afuera hacia adentro” y en la paciente del caso la aproximación quirúrgica fue “de adentro hacia afuera”. Solo hubo esa variación con respecto al procedimiento, el resto de la técnica fue similar a la descrita. En este reporte de caso la tasa de éxito subjetiva y objetiva fue satisfactoria.

Varios autores han descrito técnicas quirúrgicas para la reparación paravaginal del compartimiento anterior, con defectos paravaginales asociados. En un estudio de Huang y coautores¹⁴ se propuso una nueva técnica quirúrgica de colpórrafia con un “puente” a 1 cm por debajo de la uretra, con entrecruzamiento de la sutura con resultados seguros y efectivos.

Puesto que la paciente del caso carecía de fascia vesicovaginal del lado izquierdo, se decidió la suspensión de la del lado derecho, en la membrana obturatriz del lado izquierdo, con aguja helicoidal con una distancia de 2 cm entre ambos puntos, como antes se describió. La técnica de colposuspensión se ha venido practicando desde hace varios años. En el 2015 Briozzo y su



grupo propusieron la colposuspensión anterior, con fijación a la malla transobturatriz como una nueva técnica para tratar el colpocele anterior.¹⁵ A la paciente del caso no se le aplicó la malla obturatriz debido a los riesgos reportados en la bibliografía.¹⁶

CONCLUSIONES

En el contexto de la colporrafia es importante tener en cuenta las diferentes estrategias quirúrgicas, cada vez menos invasivas, con correcciones sitio-específicas que permitan reparar el defecto anatómico, desaparecer los síntomas, disminuir el riesgo y la probabilidad de recidivas. El caso aquí publicado describe la aplicación de una técnica quirúrgica modificada, ajustada a las condiciones anatómicas de la paciente. Es indispensable emprender más estudios, con mayor muestra poblacional, para evaluar la eficacia de esta técnica quirúrgica.

REFERENCIAS

1. Sociedad Española de Ginecología y Obstetricia. Prolapso de los órganos pélvicos. *Prog Obstet Ginecol* 2020; 63 (1): 54-59. doi:10.20960/j.pog.00262
2. Weintraub AY, Gliner H, Marcus-Braun N. Narrative review of the epidemiology, diagnosis and pathophysiology of pelvic organ prolapse. *Int Braz J Urol* 2020; 46 (1): 5-14. doi: 10.1590/S1677-5538
3. Schulten SFM, Claas-Quax MJ, Weemhoff M, van Eijndhoven HW, et al. Risk factors for primary pelvic organ prolapse and prolapse recurrence: an updated systematic review and meta-analysis. *Am J Obstet Gynecol* 2022; 227 (2): 192-208. doi:10.1016/j.ajog.2022.04.046
4. Developed by the Joint Writing Group of the American Urogynecologic Society and the International Urogynecological Association. Joint report on terminology for surgical procedures to treat pelvic organ prolapse. *Int Urogynecol J* 2020; 31 (3): 429-63. doi:10.1007/s00192-020-04236-1
5. Bump RC, Mattiasson A, Bø K, Brubaker LP, DeLancey JO, et al. The standardization of terminology of female pelvic organ prolapse and pelvic floor dysfunction. *Am J Obstet Gynecol* 1996; 175 (1): 10-7. doi: 10.1016/s0002-9378(96)70243-0
6. Deng DY, Shindel AW. Urología femenina y disfunción sexual femenina. En: Smith y Tanagho. *Urología general*. 18 ed. Madrid: McGraw Hill, 2014; 1-23.
7. Espitia-De La Hoz, Franklin J. Prevalence and characterization of pelvic organ prolapse in women from Quindío, Colombia. 2016-2019. *Revista de la Facultad de Medicina* 2022; 70 (3): e200. doi:10.15446/revfacmed.v70n3.90175
8. Diez-Itza I, Avila M, Uranga S, Belar M, Lekuona A, Martin A. Factors involved in prolapse recurrence one year after anterior vaginal repair. *Int Urogyn J* 2020; 31 (10): 2027-34. doi:10.1007/s00192-020-04468-1
9. Martínez-Franco E, Amat-Tardiu L, Rodríguez-Mías N, Cortés-Laguna L, et al. Tratamiento quirúrgico del prolapso genital mediante malla prolift® en pacientes con riesgo de recidiva. *Archivos Españoles de Urología* 2012; 65 (6): 616-22. <https://www.redalyc.org/articulo.oa?id=181025863014>
10. Solà DV, Pardo SJ, Bianchi PM, Ricci AP, et al. Mallas protésicas con dispositivo en la corrección del prolapso genital. *Revista chilena de obstetricia y ginecología* 2007; 72 (1): 38-44. <https://dx.doi.org/10.4067/S0717-75262007000100007>
11. Wong V, Shek KL, Goh J, Krause H, Martin A, et al. Cystocele recurrence after anterior colporrhaphy with and without mesh use. *Eur J Obstet Gynecol Reproductive Biology* 2014; 172: 131-35. doi:10.1016/j.ejogrb.2013.11.001
12. Madhu CK, Hashim H. Surgery for pelvic organ prolapse. *European Urology Supplements* 2018; 17 (3): 119-25. <https://doi.org/10.1016/j.eursup.2018.01.002>
13. Sharifiaghdas F. Trans-obturator approach and the native tissue in the treatment of high stage prolapse of the anterior vaginal wall: midterm results of a new surgical technique. *Urol J* 2020; 18 (1): 97-102. doi:10.22037/uj.v0i0.5619
14. Huang S, Lv Q, Li Y, Meng Q, Li M. A modified technique for paravaginal repair of cystocele with paravaginal defect: A retrospective study. *Eur J Obstet Gynecol Reprod Biol* 2022; 269: 108-113. doi:10.1016/j.ejogrb.2021.12.028
15. Briozzo L, Nozar F. Colposuspensión anterior con fijación a malla transobturatriz: una nueva técnica para el tratamiento del colpocele anterior. *Revista Médica del Uruguay* 2015; 31 (4): 272-81. http://www.scielo.edu.uy/scielo.php?script=sci_arttext&pid=S1688-03902015000400008&lng=es&tlng=es.
16. Maher C, Feiner B, Baessler K, Schmid C. Surgical management of pelvic organ prolapse in women. *Cochrane Database Syst Rev* 2013; (4): CD004014. doi: 10.1002/14651858.CD004014