



<https://doi.org/10.24245/gom.v92i1.9368>

Pacientes con embarazo en cicatriz de cesárea tratadas con metotrexato. Serie de casos de terapia combinada sistémica y percutánea en un centro de tercer nivel de Colombia

Management of cesarean scar pregnancy with methotrexate. A case series of combined systemic and percutaneous therapy in a III level center in Colombia.

Mauricio Andrés Gómez-Bossa,¹ Arturo Alberto Montaña-Mendoza,² Andrea Lozada-Ríos,³ José Ángel Pineda-Marriaga⁴

Resumen

OBJETIVO: Describir un esquema de atención no quirúrgica en pacientes con embarazo en cicatriz de cesárea en el contexto de un sistema de salud con bajos recursos. Además, describir la tolerancia, vigilancia, evolución y desenlace de cada una de las pacientes tratadas con el esquema propuesto.

MATERIALES Y MÉTODOS: Estudio retrospectivo, descriptivo de serie de casos de pacientes que acudieron al servicio de Urgencias de una institución de tercer nivel de atención en Barranquilla, Colombia, entre los meses de mayo de 2020 a marzo 2023 debido a síntomas obstétricos o fueron remitidas a la institución con diagnóstico, confirmado por ultrasonografía, de embarazo en cicatriz de cesárea. *Parámetros de estudio:* medición de variables sociodemográficas, obstétricas, de evolución clínica y complicaciones maternas. Se efectuó el análisis descriptivo de los datos.

RESULTADOS: Se documentaron 11 pacientes que dieron una incidencia de 1.85 casos por cada 5000 embarazos. El dolor pélvico y el sangrado fueron los síntomas más prevalentes. Cinco pacientes tuvieron dos o más cesáreas, el resto una sola previa y cinco antecedente de legrado obstétrico. Nueve de 11 pacientes se atendieron con menos de 8 semanas de embarazo. La tasa de éxito alcanzada fue en las 11 pacientes, con negativización de la beta hCG a los 38.7 días en promedio. No se registraron complicaciones severas ni requerimiento de atención quirúrgica.

CONCLUSIONES: Se describió la implementación de un esquema combinado sistémico y local con metotrexato que resultó seguro y efectivo, con preservación de la fertilidad.

PALABRAS CLAVE: Embarazo; metotrexato; cesárea; cicatriz; preservación de la fertilidad; legrado; dolor pélvico; Colombia.

Abstract

OBJECTIVE: To report a scheme of non-surgical care in patients with cesarean scar pregnancy in the context of a health system with low resources. In addition, to describe the tolerance, monitoring, evolution and outcome of each of the patients treated with the proposed scheme.

MATERIALS AND METHODS: Descriptive study of a case series of patients who, between May 2020 and March 2023, attended the emergency room of a tertiary care

¹ Especialista en Medicina Materno fetal. Epidemiología Clínica. MATTER Unidad de Medicina Materno Fetal, Barranquilla, Atlántico; Colombia. Universidad Libre, Seccional Barranquilla, docente de posgrado de Ginecología y Obstetricia.

² Especialista en Medicina Materno fetal. Clínica la Merced. MATTER Unidad de Medicina Materno Fetal. Barranquilla, Atlántico. Colombia; Universidad Libre – Seccional Barranquilla, Docente posgrado Ginecología y Obstetricia.

³ Residente de II nivel, Programa de Ginecología y Obstetricia, Universidad Libre. Barranquilla, Atlántico. Colombia.

⁴ Residente de III nivel, Programa de Ginecología y Obstetricia, Universidad Libre. Barranquilla, Atlántico.

Recibido: noviembre 2023

Aceptado: diciembre 2023

Correspondencia

Mauricio Andrés Gómez-Bossa
mauriciogomezbossa@gmail.com

Este artículo debe citarse como:

Gómez-Bossa MA, Montaña-Mendoza AA, Andrea Lozada-Ríos A, Pineda-Marriaga JA. Tratamiento con metotrexato de pacientes con embarazo con cicatriz de cesárea. Serie de casos de terapia combinada sistémica y percutánea en un centro de tercer nivel de Colombia. Ginecol Obstet Mex 2024; 92 (1): 27-40.

institution in Barranquilla, Colombia, because of obstetric symptoms or were referred to the institution with a diagnosis of cesarean scar pregnancy confirmed by ultrasound. Study parameters: measurement of sociodemographic, obstetric, clinical evolution and maternal complication variables. Descriptive analysis of data was performed.

RESULTS: Eleven patients were documented, giving an incidence of 1.85 cases per 5000 pregnancies. Pelvic pain and bleeding were the most common symptoms. Five patients had two or more previous cesarean sections, the remainder had only one previous cesarean section, and five had a history of obstetric curettage. Nine of the 11 patients were treated at less than 8 weeks' gestation. The success rate was 100%, with a mean beta-hCG negativity of 38.7 days. There were no major complications and no surgical intervention was required.

CONCLUSIONS: We describe the implementation of a combined systemic and local regimen with methotrexate that was safe and effective, with preservation of fertility.

KEYWORDS: Pregnancy; Methotrexate; Cesarean section; Cicatrix; Fertility preservation; Curettage; Pelvic pain; Colombia.

ANTECEDENTES

El embarazo en la cicatriz de cesárea es una implantación anómala, temprana, del embarazo en la cicatriz del miometrio, debida a una cesárea previa.¹ A diferencia del embarazo ectópico, el que se ubica en la cicatriz de una cesárea es una gestación que evoluciona dentro de la cavidad uterina. La diferencia es que ésta podría continuar y culminar en el nacimiento de un nuevo ser, vivo, en buenas condiciones. El reto principal es poder establecer su diagnóstico oportuno, para facilitar que el tratamiento sea adecuado, sin dejar de lado el riesgo potencial de morbilidad materna grave, que puede sobrevenir si surge alguna complicación, como la ruptura uterina o el espectro de placenta acreta.

La incidencia real del embarazo en la cicatriz de cesárea se desconoce en virtud del subregistro. Aun así, se estima que la tasa de ocurrencia va en paralelo a la de cesáreas. Se calcula que en el último decenio se incrementó del 5 al 32% en todo el mundo,² con variaciones en algunas

regiones de Latinoamérica y el Caribe donde se registra una tasa del 42.8%.³ La incidencia conocida hasta la fecha del embarazo en la cicatriz de cesárea es de 1 caso por cada 1800 a 2500 embarazos con cesárea previa. Se ha identificado una baja tasa de detección y reporte, a pesar del mayor acceso al ultrasonido y al resto de recursos tecnológicos para su diagnóstico.⁴

Ciertas cirugías uterinas previas, como la cesárea, conducen a una decidua basal delgada o ausente sobre la pared miometrial, en el segmento uterino inferior. Esto permite que el embarazo se implante dentro de la cavidad uterina, debido al defecto miometrial, y que el trofoblasto crezca dentro de ese espacio y remodele todo el lecho vascular para permitir un sistema de baja resistencia y alta velocidad hacia el embrión en crecimiento.^{5,6} El patrón de implantación permite clasificar estos embarazos en tipo I o endógenos, con asentamiento sobre la cicatriz de cesárea y crecimiento hacia la cavidad uterina. El tipo II, o exógeno, se asienta sobre el nicho y crece hacia la vejiga o la cavi-



dad uterina.⁷ Las pacientes con embarazo en la cicatriz de cesárea implantado “sobre la cicatriz” tienen un desenlace sustancialmente mejor en comparación con la implantación “en el nicho”.⁸

Los factores de riesgo de embarazo en la cicatriz de cesárea son: una o más cesáreas con algún un defecto en el miometrio uterino que favorezca el implante de un embarazo con crecimiento dentro de la cicatriz o el nicho. Estos factores pueden relacionarse con la técnica de la histerorrafia, la ubicación de la incisión, la cicatrización de la herida y la retroflexión uterina.^{9,10}

Por lo que se refiere a la manifestación clínica de las pacientes con embarazo en la cicatriz de cesárea, por lo general es durante el primer trimestre, con cuadros clínicos variables que van desde sangrado uterino, ruptura uterina y hemoperitoneo. También se han descrito muchos casos de pacientes asintomáticas. La identificación ecográfica es la única forma de poder establecer el diagnóstico.¹¹

La ecografía es la prueba diagnóstica de primera elección para establecer el diagnóstico de embarazo con implantación anómala. El hallazgo inicial de un saco gestacional con implantación anterior, baja, en pacientes con antecedente de cesárea previa debe hacer sospechar la posibilidad de embarazo en la cicatriz de cesárea. El diagnóstico erróneo habrá de derivar en complicaciones serias.¹²

La modalidad transvaginal es la óptima para la evaluación de estos embarazos, por el aporte de mayor resolución en las imágenes, donde se recomienda la evaluación en escala de grises, sumada a imágenes al Doppler color.¹³ Un enfoque propone los siguientes criterios ultrasonográficos para diagnosticar embarazo en la cicatriz de cesárea, en donde no necesariamente se cumplen todos: una cavidad uterina y endocérnix vacíos; placenta, saco gestacional o ambos incrustados en la cicatriz de la histerotomía; un saco gesta-

cional triangular o redondeado u ovalado que llena el “nicho” de la cicatriz; una capa miometrial delgada o ausente entre el saco gestacional y la vejiga; un patrón vascular abundante o prominente en el área de una cicatriz de cesárea; y un polo embrionario o fetal, saco vitelino, o ambos con o sin actividad cardiaca fetal.⁴

Puesto que el riesgo de morbilidad materna grave es elevado la única recomendación colectiva, fundamentada en los principales estudios y consensos, es no optar por una conducta expectante de la gestación, porque las tasas reportadas son de más del 50% de complicaciones y de necesidad de interrumpir el embarazo tan pronto como sea posible luego de establecer el diagnóstico.¹ En la bibliografía están documentados múltiples esquemas de tratamientos farmacológicos, mínimamente invasivos y quirúrgicos, donde pueden ser únicos o combinados entre ellos. Las modalidades descritas para el tratamiento del embarazo en la cicatriz de cesárea incluyen: histeroscopia, laparoscopia, laparotomía, cirugía abierta, cirugía transvaginal, curetaje (incluidas las técnicas de aspiración cortante y de vacío), embolización de la arteria uterina, metotrexato (en inyección local guiada o mediante administración sistémica), inyección directa de cloruro de potasio, descompresión del saco guiada por aguja, ecografía enfocada de alta intensidad, uso de catéteres con balón y combinaciones de estos métodos.^{14,15}

El tratamiento médico farmacológico para pacientes con embarazo en cicatriz de cesárea con la inyección local intragestacional de metotrexato, con o sin administración sistémica acompañante, es uno de los enfoques de primera elección por su eficacia, sencillez y menores complicaciones, además de ser el recomendado cuando se desea preservar la fertilidad.^{1,16} No se recomienda la administración única de metotrexato sistémico o intramuscular debido a su baja efectividad.^{17,18} Con el tratamiento farmacológico se ha observado una disminución de la

masa gestacional, que puede tardar semanas o meses al seguimiento ultrasonográfico, con una media de 88 días, aproximadamente, además de observar un aumento transitorio de la beta-hCG, con posterior disminución.^{19,20}

En la bibliografía actual no se encuentra ningún consenso general para tratar a las pacientes con embarazo en la cicatriz de cesárea. La única recomendación clara, basada en serie y reportes de casos es la no recomendación del enfoque conservador. El diagnóstico y tratamiento temprano son decisivos para prevenir las consecuencias de una morbilidad significativa, que podrían resultar en una complicación tardía de una cesárea. El objetivo principal del estudio fue: describir un esquema de atención no quirúrgica en pacientes con embarazo en la cicatriz de cesárea en el contexto de un sistema de salud con bajos recursos. Además, describir la tolerancia, vigilancia, evolución y desenlace de cada una de las pacientes tratadas con el esquema propuesto.

MATERIALES Y MÉTODOS

Estudio retrospectivo, descriptivo de serie de casos de pacientes que acudieron al servicio de Urgencias de una institución de tercer nivel de atención en Barranquilla, Colombia, entre los meses de mayo de 2020 a marzo 2023 debido a síntomas obstétricos o fueron remitidas a la institución con diagnóstico, confirmado por ultrasonografía, de embarazo en cicatriz de cesárea. Se aplicaron los criterios de la Society for Maternal-Fetal Medicine¹ (1. Cavidad uterina y endocérnix vacíos; 2. Placenta, saco gestacional o ambos incluidos en la cicatriz de histerotomía; 3. Saco gestacional triangular (con <8 semanas de gestación) o redondeado u ovalado (después de 8 semanas de gestación) que llena el “nicho” de la cicatriz (el área poco profunda que representa un sitio de histerotomía cicatrizado); 4. Capa miometrial delgada (1-3 mm) o ausente entre el saco gestacional y la vejiga; 5. Patrón vascular prominente en el área de una cicatriz

de cesárea; y 6. Polo embrionario o fetal, saco vitelino o ambos con o sin actividad cardíaca fetal (embriocardia) y los criterios de inclusión. Se realizó un muestreo consecutivo por conveniencia y no se establecieron criterios de exclusión.

Se identificaron las pacientes que asistían al servicio que cumplían con los criterios de selección durante el periodo establecido, los criterios de inclusión fueron: con antecedente de una o más cesáreas; con estabilidad hemodinámica y sin signos de irritación abdominal, diagnóstico por ultrasonido efectuado por especialista en medicina materno fetal, con o sin embriocardia, con edad gestacional menor de 8 semanas, tamaño del saco gestacional entre 12 y 55 mm, sin patología materna que contraíndique el metotrexato (insuficiencia hepática grave, alcoholismo, insuficiencia renal grave, discrasias sanguíneas preexistentes, como hipoplasia de la médula ósea, leucopenia, trombocitopenia o anemia importante, infecciones graves, agudas o crónicas, como la tuberculosis y el sida).

Las pacientes con diagnóstico confirmado de embarazo en la cicatriz de cesárea recibieron tratamiento farmacológico combinado con metotrexato sistémico y local, previa firma de consentimiento informado. Se revisaron las variables sociodemográficas, obstétricas y dio seguimiento a la evolución clínica y a las complicaciones maternas posteriores. Se efectuó el análisis descriptivo de los datos. Describiremos a continuación el paso a paso y la técnica utilizada en las pacientes al optar por el régimen de manejo farmacológico combinado.

Las pacientes con diagnóstico confirmado de embarazo en la cicatriz de cesárea se atendieron de manera intrahospitalaria, con asesoría para las opciones de tratamiento. Antes de iniciar la administración sistémica de metotrexato se obtuvo el consentimiento informado. A todas las pacientes se les practicaron estudios paraclínicos para evaluar la función renal y hepática y pruebas de



coagulación. En quienes se obtuvieron reportes en límites dentro de la normalidad se procedió al inicio del tratamiento médico sistémico. Que fue intramuscular, a dosis de 50 mg/m² (en función de la superficie corporal) en dosis única. A las 24 horas posteriores a la administración sistémica de metotrexato, se procedió al tratamiento médico local intrasacular, guiado por ecografía transvaginal. Antes de iniciar el procedimiento se practicó un barrido ecográfico para verificar la ubicación del saco gestacional, las estructuras embrionarias y la posibilidad, o no, de embriocardia, que definió la conducta adicional con cloruro de potasio local.

La técnica consistió en la administración de anestesia raquídea (**Figura 1**) y revisión ecográfica transvaginal para valorar y confirmar las características ecográficas de embarazo en la cicatriz de cesárea (**Figura 2**). Enseguida, se ajustó al transductor una aguja Spinocan - 20 y se procedió a la punción intravaginal, de

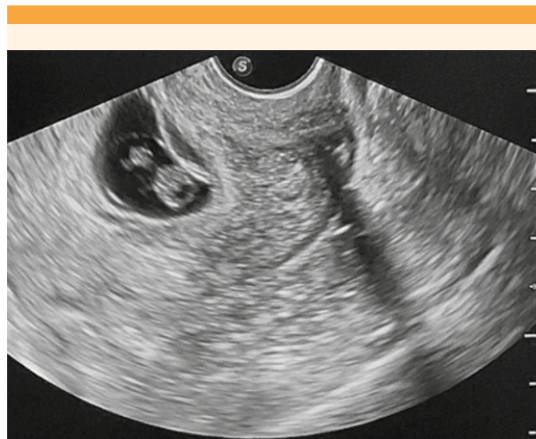

Figura 2. Imagen ecográfica de gestación en cicatriz de cesárea previa.

Fuente: Archivo del estudio

forma eco guiada, a la altura del fómix cervical anterior. Al ingresar al saco gestacional (**Figura 3**) se aspiró su contenido (2 cc). Cuando hubo embriocardia se administró cloruro de potasio

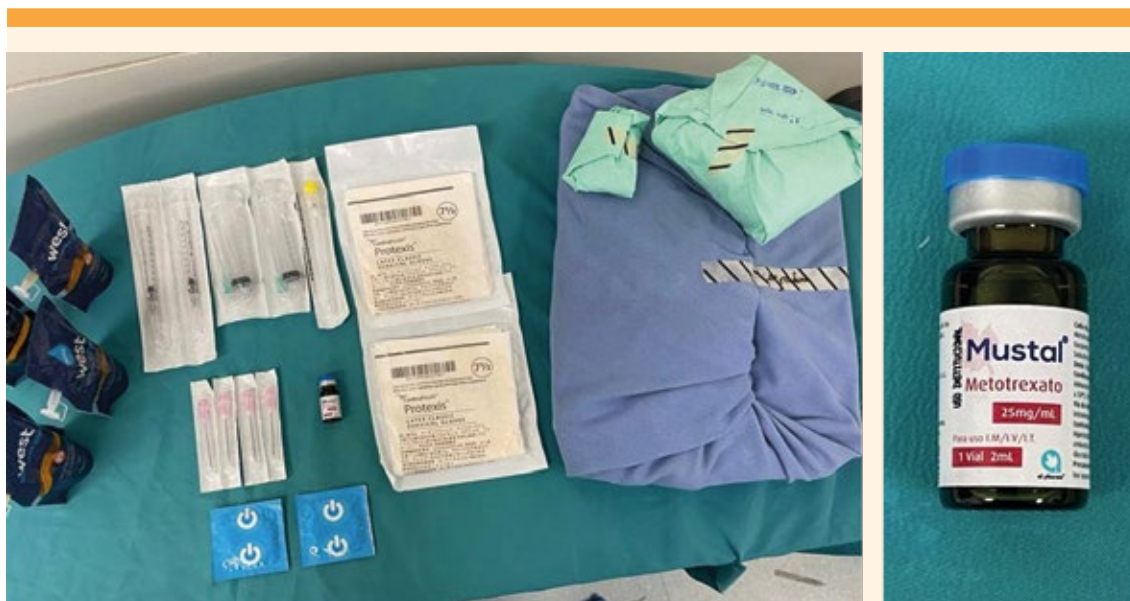


Figura 1. Insumos utilizados en el procedimiento: inyección intrasacular en embarazo ectópico en cicatriz de cesárea previa.

Fuente: Archivo del estudio.

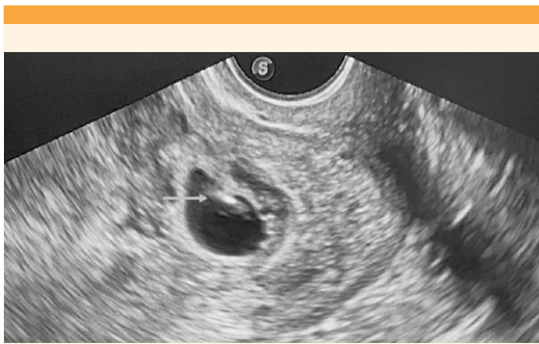

Figura 3. Imagen ecográfica de saco gestacional con evidencia de punta de aguja Spinocan 20 intrasaculada (flecha larga).

Fuente: Archivo del estudio.

(KCl) (2 cc = 2mEq/mL) para producir la asistolia del embrión. Posteriormente se administró una dosis única intrasaculada de metotrexato (25 mg) (**Figura 4**). Se volvieron a revisar los hallazgos ecográficos (**Figura 5**) y se retiró el transductor vaginal. Al terminar el procedimiento se verificó la hemostasia en la cavidad vaginal. Para el seguimiento de las concentraciones de la β -hCG se efectuó un control a las 48 horas posteriores al procedimiento, que se tomó como línea de base. Las tomas posteriores de β -hCG se repi-

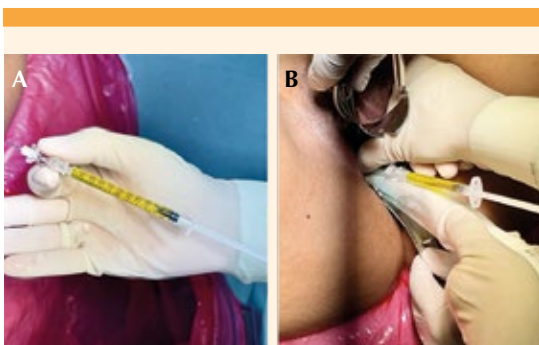


Figura 4. (A) Metotrexato dosis de 25 mg. (B) Administración mediante ecografía guiada de metotrexato intrasaculada.

Fuente: Archivo del estudio.

tieron cada semana hasta su negativización que dio pie a considerar al tratamiento exitoso. Se dieron instrucciones para acudir de inmediato a consulta en caso de sangrado vaginal, fiebre, o cualquier otro síntoma relacionado con el tratamiento. Éste se consideró fallido cuando las concentraciones de la β -hCG se reportaron en meseta o en aumento.

Variables medidas. Edad, procedencia, paridad, partos, cesáreas, abortos, medidas del saco gestacional, de la vesícula vitelina y del embrión, existencia, o no, de embriocardia, semanas de gestación, ingresos a la institución, síntomas al ingreso, concentraciones de β -hCG al ingreso, tiempo de remisión de β -hCG en días, dosis del tratamiento sistémico con metotrexato, dosis de la administración local de metotrexato intrasaculada, del cloruro de potasio intrasaculada y complicaciones

Análisis estadístico. Se integró una base de datos con las variables cuantitativas y cualitativas descritas en SPSS v. 24. Para el análisis de los datos se desarrolló estadística descriptiva con medidas de frecuencia, de tendencia central y de dispersión.

Aspectos éticos. Para el análisis y publicación de esta serie de casos se informó a las pacientes de su diagnóstico, firmaron el consentimiento informado en el que otorgaron su autorización para el acceso a su historia clínica, toma y publicación de fotografías. Sus datos personales permanecen en estricta confidencialidad.

RESULTADOS

Se identificaron 11 pacientes embarazadas con diagnóstico confirmado de embarazo en la cicatriz de cesárea (**Figura 6**); esa cantidad dio una incidencia acumulada, al final del periodo estudiado, de 1.85 casos por cada 5000 embarazos. Las variables sociodemográficas y los antecedentes obstétricos se reúnen en el **Cuadro**

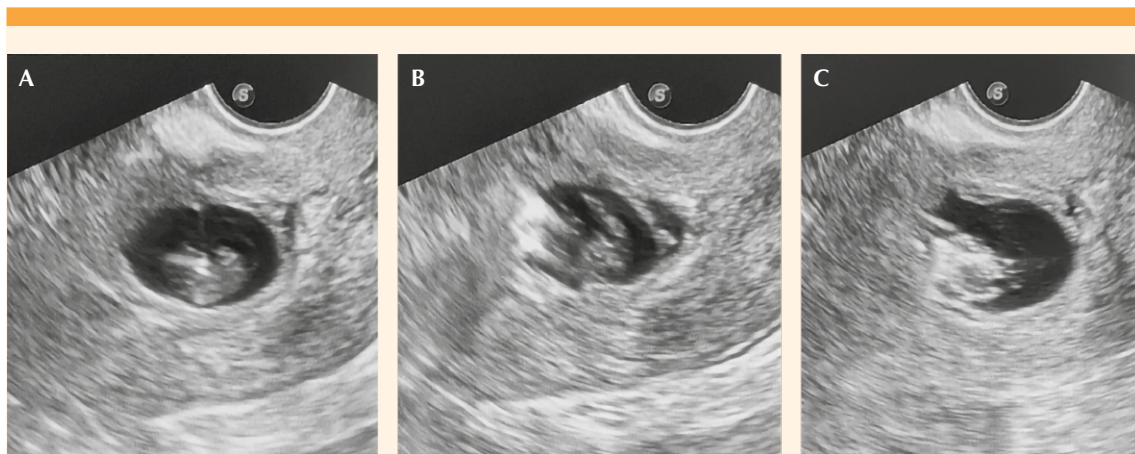


Figura 5. (A) Inyección intrasacular de metotrexato. Se evidencia la aguja hiperecogénica intrasacular. (B) Se aprecia cómo entra líquido a la cavidad del saco gestacional donde llena y deteriora la imagen embrionaria. (C) Imagen ecográfica final, donde no se distingue un embrión claro, lleno del medicamento previamente inyectado. Fuente: Archivo del estudio.

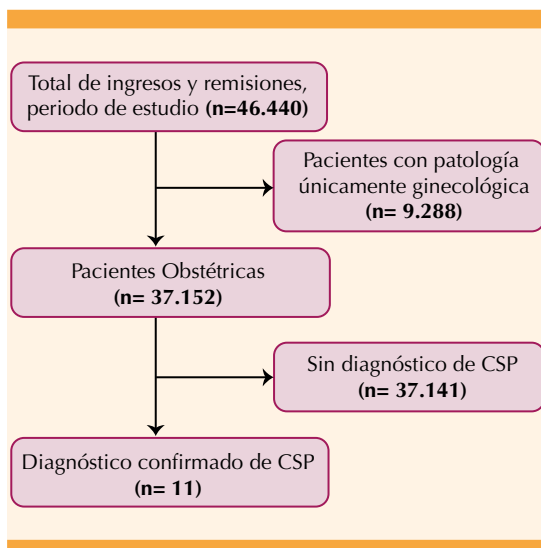


Figura 6. Diagrama de flujo de la elección de las pacientes en estudio. embarazo en cicatriz de cesárea: embarazo ectópico implantado en la cicatriz de cesárea previa. Fuente: elaboración propia.

1. El promedio de edad de las pacientes fue de 32 años. De las 11 pacientes 7 habían cursado con 3 o más embarazos y todas tenían, al menos, una cesárea; 5 pacientes tenían antecedente de 2 cesáreas previas.

Al analizar los antecedentes quirúrgicos se encontró, además, que 5 pacientes tenían antecedente de aborto con legrado previo, con 3 de ellas en el grupo con 2 cesáreas previas y 2 pacientes en el grupo de una cesárea previa.

A todas las pacientes con diagnóstico de embarazo en la cicatriz de cesárea se les practicó una ecografía transvaginal al ingreso, como parte del procedimiento diagnóstico. Entre los hallazgos ecográficos (**Cuadro 2**) se encontró que la totalidad de pacientes se captaron en el primer trimestre del embarazo, con menos de 8 semanas de gestación. Todas las pacien-

Cuadro 1. Resumen de los informes de casos. Variables sociodemográficas y antecedentes obstétricos

Caso	Edad	Procedencia	Paridad	N. de Partos	N. de Cesáreas	N. de Abortos
1	31	Urbana	G3C1A1E1V1	0	1	1
2	30	Rural	G4C2A1E1V2	0	2	1
3	34	Urbana	G3C2E1V2	0	2	0
4	27	Urbana	G3C2E1V2	0	2	0
5	29	Urbana	G2C1E1V1	0	1	0
6	27	Urbana	G2C1M1E1V0	0	1	0
7	27	Urbana	G2C1E1V1	0	1	0
8	35	Urbana	G5C2A2E1V2	0	2	2
9	35	Rural	G5P2C1A1E1V3	2	1	1
10	38	Rural	G5C2A2E1V2	0	2	2
11	39	Rural	G5C1A3E1V1	0	1	3

Fuente: Elaboración propia.

Cuadro 2. Resumen de los informes de casos. Hallazgos ecográficos al ingreso

Caso	Medida saco gestacional (mm)	Medida vesícula vitelina (mm)	Medida embrión (mm)	Embriocardia	Edad gestacional (semanas)
1	25	4,4	5,7	si	6,6
2	18	2,4	2,5	no	5,5
3	35	3,2	18,6	si	8,2
4	19	1	2,2	si	5,5
5	13	4	4,6	si	6,1
6	10,7	3	2	no	4,1
7	26	1,4	11	no	7
8	26,5	2	13	si	7,2
9	27,4	3,3	14,1	si	7,5
10	24	4,1	7,3	si	6,4
11	54	4,4	6	si	6,3

Fuente: Elaboración propia.

tes contaron con hallazgos ecográficos de un saco gestacional con características ecográficas adecuadas y aparición de estructuras embriónicas, tanto vesícula vitelina como embrión, 8 pacientes tuvieron embriocardia positiva, previa a la intervención.

Al ingreso a Urgencias (**Cuadro 3**) las 11 pacientes estudiadas se encontraban con estabilidad hemodinámica y sin signos de irritación abdominal que indicara la necesidad de una intervención inmediata e invasiva. Siete pacientes ingresaron al servicio de Urgencias con síntomas

**Cuadro 3.** Resumen de los informes de casos. Datos clínicos y seguimiento

Caso	Ingreso a la institución	síntomas al ingreso	Nivel de β -hCG al ingreso (mIU/ml)	Tiempo de remisión de β -hCG (días)	Manejo sistémico metotrexato IM (mg)	Manejo local con metotrexato intrasacular (mg)	Manejo local con cloruro de potasio intrasacular (cc)	Complicaciones
1	Urgencias	Sangrado vaginal	37.662	43	56	25	2	Ninguna
2	Urgencias	Dolor pélvico y Sangrado vaginal	6.935	42	100	25	-	Ninguna
3	Remitida	-	16.206	29	82	25	-	Ninguna
4	Urgencias	Dolor pélvico y Sangrado vaginal	117.718	67	79	25	-	Hemorragia vaginal
5	Urgencias	Dolor pélvico y Sangrado vaginal	21.639	28	90	25	-	Ninguna
6	Urgencias	Amenorrea	2.108	28	90	25	-	Ninguna
7	Urgencias	Dolor pélvico y Sangrado vaginal	588	49	90	25	-	Ninguna
8	Urgencias	Dolor pélvico y Sangrado vaginal	41.432	42	90	25	2	Ninguna
9	Remitida	-	42.131	28	100	25	2	Cefalea postpunción
10	Remitida	-	72.702	35	85	25	-	Epi
11	Remitida	-	18.227	35	78	25	-	Ninguna

Fuente: Elaboración propia.

de: dolor pélvico leve, sangrado vaginal y amenorrea; el dolor pélvico y el sangrado vaginal fueron los dos síntomas más prevalentes.

Todas las pacientes recibieron tratamiento combinado con metotrexato sistémico y local. De las 8 pacientes con embriocardia positiva al ingreso a Urgencias, 5 no requirieron administración de cloruro de potasio porque en el rastreo ecográfico previo a la inyección intrasacular reportaron embriocardia negativa. Solo 3 pacientes recibieron cloruro de potasio por persistir con embriocardia positiva al administrar la dosis local del metotrexato.

Por lo que se refiere al seguimiento de las concentraciones de la β -hCG (**Cuadro 3**), la media de días para negativizarse fue de 38.7. En un caso hubo un dato extremo que logró negativizarse a los 67 días posteriores al tratamiento combinado.

Ocho de las 11 pacientes no manifestaron síntomas o complicaciones posteriores al procedimiento ni tampoco durante el seguimiento de las concentraciones de la β -hCG. Se registraron 3 casos de complicaciones: uno de hemorragia vaginal; otro de cefalea postpunción y el tercero de inflamación pélvica. El primer caso con hemorragia vaginal cursó sin signos de inesta-

bilidad, se describió con sangrado vaginal de leve a moderado, sin expulsión de coágulos, sin requerimiento de atención adicional intrahospitalaria. En el segundo caso, tres días después del procedimiento la paciente ingresó debido a una cefalea secundaria a la punción raquídea; se trató con analgésico y antiinflamatorio intrahospitalario, valorada por el anestesiólogo, con desaparición del cuadro clínico y dada de alta el mismo día. El tercer caso fue el de una paciente que ingresó por urgencias una semana posterior al procedimiento, con flujo vaginal y dolor a la movilización del cuello uterino, se diagnosticó con enfermedad inflamatoria pélvica y se le indicó tratamiento con antibiótico. La paciente del caso 2 logró una nuevo embarazo al año de haber cursado con embarazo en la cicatriz de cesárea, que llegó al término, sin complicaciones.

DISCUSIÓN

Se carece de un consenso de atención universal para las gestaciones en cicatriz de cesárea. La incidencia de embarazos implantados en el área de una cicatriz de cesárea anterior se ha incrementado en los últimos años en asociación directa con el crecimiento en las tasas cesárea que ha llegado a índices altos, donde algunas regiones, como Latinoamérica y el Caribe han alcanzado incluso hasta un 42.8% de aumento en sus tasas.³ Estos embarazos, con implantación anómala, independiente de las semanas de gestación que alcancen, pueden derivar en complicaciones graves. El diagnóstico oportuno y el acompañamiento para ofrecer un tratamiento individualizado son fundamentales. El rezago en el inicio del tratamiento resulta en un mayor riesgo de complicaciones. Las tendencias terapéuticas se orientan a mantener la función reproductiva mediante la aplicación de técnicas de inyección sistémica o intraamniótica de metotrexato, inyecciones locales intrasaco de cloruro de potasio o la evacuación por vacío del canal cervical.²¹ El tratamiento local con cloruro de potasio o metotrexato en combinación con la ad-

ministración sistémica de metotrexato reportan menores complicaciones y mayor tasa de éxito.²²

Los diversos enfoques y esquemas de tratamiento actuales no han logrado esclarecer cuál es mejor en términos de eficacia, seguridad y preservación de la fertilidad, además que cada uno de ellos puede derivar en complicaciones sustanciales.²³ Timor y colaboradores publicaron una revisión²² en la que evaluaron 751 casos con embarazo implantado en cicatriz de cesárea, donde se implementaron diferentes protocolos de atención con éxitos y donde hubo complicaciones. Estos autores identificaron que en casi la mitad de los casos recopilados se habían indicado tratamientos de emergencia: histerectomías, laparotomías y embolizaciones de arteria uterina, con el propósito de detener el sangrado. Además, en algunos esquemas de tratamiento único de primera línea, como el metotrexato sistémico, el legrado uterino y la embolización de la arteria uterina derivaron en mayores complicaciones con 66.1%, 61.9% y 46.9%, respectivamente. La histeroscopia y la inyección local intrasaco de metotrexato o cloruro de potasio, con la adición de metotrexato sistémico, fueron más exitosos y con menos complicaciones. Estos desenlaces se confirman en la serie de casos aquí publicada en donde no se registraron complicaciones severas ni fueron necesarias cirugías adicionales. El caso de sangrado fue leve, originado por la afectación hemodinámica de la paciente.

Cuando se revisa la bibliografía referente a la indicación de metotrexato sistémico en dosis única se encuentra que se asocia con tasas de complicaciones que pueden alcanzar 62.1%, sobre todo porque se requiere un tratamiento adicional donde los resultados pueden tardar varios días y el embrión o feto y su vascularización van creciendo.¹⁶ Su tasa de fracaso al indicarlo como único esquema de tratamiento puede deberse a su acción lenta y su capacidad debatible para detener la actividad cardiaca y la invasión placentaria.



El enfoque de inyección intragestacional de metotrexato, con guía ecográfica, ha mostrado eficacia, con artículos que indican su indicación exitosa. Yin y su grupo trataron a 20 de 34 pacientes con embarazo en cicatriz de cesárea, mediante inyección de metotrexato en el saco gestacional guiada por ecografía transvaginal sin complicaciones.²⁴ Además Yamaguchi y coautores trataron con éxito ocho casos de embarazo en cicatriz de cesárea con inyección local de metotrexato con guía ecográfica, dos pacientes requirieron tratamiento adicional con metotrexato sistémico.²⁵

Cuando se busca un esquema de tratamiento médico para el embarazo en cicatriz de cesárea, el enfoque preferido es la inyección local de metotrexato con o sin la administración sistémica, un grado de recomendación fuerte.¹ En una revisión bibliográfica Cheung y colaboradores lograron una tasa de éxito del 73.9% al tratar pacientes con embarazo en cicatriz de cesárea con administración local de metotrexato, que aumentó hasta un 88.5% al combinarlo con metotrexato sistémico.¹⁸

En la Unidad de Medicina Materno Fetal, Barranquilla, se utiliza un esquema en el que se administra metotrexato sistémico intravascular y local en las pacientes con un embarazo implantado en cicatriz de cesárea. Los principales hallazgos en las 11 pacientes reportadas fueron de éxito técnico y clínico en todas, donde ninguna paciente tuvo complicaciones importantes o requirió histerectomía. Además, al recurrir a elementos de bajo costo y de fácil acceso se convierte en una estrategia replicable que requiere unas competencias de fácil adquisición para la mayoría de los especialistas con experiencia en ultrasonido y procedimientos percutáneos.

No solo la cesárea previa se ha descrito como factor de riesgo para una implantación anómala del embarazo temprano en la cicatriz de cesárea previa; se han descrito otros factores de riesgo

que pueden ser la consecuencia de otra cirugía uterina, como la miomectomía, la extracción manual de la placenta, el legrado obstétrico e, incluso la fertilización in vitro.²⁶ Al analizar la serie de 11 casos con diagnóstico de embarazo en cicatriz de cesárea, se encontró que 5 de 11 tenían más de una cesárea previa y que, además, 7 de 11 tenían antecedentes quirúrgicos y legrado obstétrico secundario a pérdidas gestacionales tempranas. Está demostrado que estos procedimientos incrementan el riesgo de un embarazo en cicatriz de cesárea. Si bien por el tipo de estudio y cantidad de casos la información no permite mostrar asociación, llama la atención que en el grupo de dos cesáreas previas y antecedente de legrado hubo más casos que en aquellos con solo una cesárea previa y antecedente de legrado. Este hallazgo debería ser indagado en próximas publicaciones para explorar dicha asociación.

En cuanto a las manifestaciones clínicas, el embarazo en cicatriz de cesárea no tiene síntomas específicos, lo que dificulta establecer un diagnóstico inicial por síntomas y examen físico, además que fácilmente puede confundirse con cuadros clínicos de aborto espontáneo, embarazo intrauterino bajo, embarazo cervical o tumor trofoblástico.²⁷ Grechukhina y su grupo describieron una serie de casos de 30 pacientes en quienes los principales síntomas fueron: dolor y sangrado vaginal con un 33% y 23%, respectivamente.²⁸ En los casos descritos en el estudio aquí publicado, 7 de las 11 pacientes tuvieron síntomas de dolor pélvico y sangrado vaginal. Si bien estos hallazgos suelen ser inespecíficos es importante incluir el embarazo en cicatriz de cesárea como parte del diagnóstico diferencial de esas pacientes.

El metotrexato es un antagonista del ácido fólico ampliamente indicado para tratar embarazos ectópicos tubáricos.²⁹ El tratamiento sistémico con metotrexato puede originar síntomas secundarios en la paciente: náuseas, caída de

cabello y alteración de la función hepática.³⁰ Con la infusión intrasacilar local de metotrexato se busca prolongar la acción directa de este medicamento, acortar el tiempo de resolución del saco gestacional y acelerar el descenso de las concentraciones de la β -hCG y con ello disminuir los efectos secundarios de la administración sistémica. Gromnica y colaboradores informaron que 19 de 62 pacientes con embarazos cervicales que recibieron metotrexato sistémico tuvieron síntomas y signos de toxicidad relacionada con el medicamento durante su tratamiento.³¹ En nuestro ensayo con metotrexato sistémico y local ninguna de las 11 pacientes experimentó síntomas secundarios. De igual manera, los autores consideran que al administrar la dosis sistémica e intrasaco se reducen los requerimientos de retratamiento.

Las concentraciones de β -hCG son un marcador de laboratorio muy útil en la vigilancia de las pacientes luego de un tratamiento conservador de fertilidad a la administración farmacológica de metotrexato.³² Cuando las pacientes tratadas médicamente se vigilan, la masa gestacional y las concentraciones de β -hCG pueden incrementarse transitoriamente. Después de un tratamiento conservador de fertilidad, en el que participaron 22 pacientes, Timor y su grupo informaron un tiempo medio hasta la resolución de 88 días (límites 26 y 177 días).¹⁹ Tener conocimiento del curso postratamiento puede ayudar a minimizar los tratamientos adicionales innecesarios. En los 11 casos estudiados se registró éxito en las 11 pacientes, se logró la negativización de las concentraciones de la β -hCG con una media de 38.7 días. Se obtuvo un dato extremo en una paciente en quien logró negativizarse la β -hCG en 67 días posteriores al tratamiento combinado. Algunos estudios describen el comportamiento de las concentraciones de β -hCG similar. Levin y su grupo publicaron un estudio de cohorte, retrospectivo, que incluyó a pacientes con embarazo en cicatriz de cesárea y tratadas con metotrexato sistémico y local; sus resultados re-

flejaron el tratamiento exitoso con una mediana 37 días.³³ El embarazo en cicatriz de cesárea es un desafío creciente en todo el mundo, sin poder aún determinarse cuál sería el enfoque clínico-terapéutico más seguro y eficaz. Hasta el momento, la bibliografía respalda un enfoque intervencionista más que médico.

Si bien no era un objetivo del trabajo, se documentó un caso de embarazo exitoso posterior a la intervención, sin complicaciones en la gestación. Esto refuerza aún más el objetivo de baja complicación y preservación de la fertilidad cuando se opta por dicha opción terapéutica.

CONCLUSIONES

A pesar de las investigaciones referentes a la atención de pacientes con embarazo en cicatriz de cesárea, aún no se ha podido determinar el tratamiento óptimo debido a que no hay evidencia de ensayos controlados y aleatorizados. En la bibliografía se reportan diferentes opciones de tratamiento quirúrgicas y no quirúrgicas, pero a pesar de ello siguen faltando datos de las complicaciones a corto y largo plazo después del tratamiento; por tanto, la evidencia sugiere evitar la conducta expectante. Los desenlaces del estudio aquí publicado apoyan el tratamiento combinado con metotrexato sistémico y local como una buena opción para pacientes con diagnóstico de embarazo en cicatriz de cesárea, gracias al resultado terapéutico evidenciado en cada uno de los casos estudiados, con la reducida tasa de complicaciones. Además, es un esquema de tratamiento al que puede recurrirse en sistemas de salud de bajos recursos. Es indudable que hacen falta más estudios comparativos de las diferentes modalidades terapéuticas, y con una casuística mayor que oriente para lograr una práctica integral, siempre teniendo en cuenta las características independientes de cada paciente con diagnóstico de embarazo en cicatriz de cesárea.



REFERENCIAS

- Miller R, Timor-Tritsch IE, Gyamfi-Bannerman C: Society for Maternal-Fetal Medicine (SMFM) Consult Series #49: cesarean scar pregnancy. *Am J Obstet Gynecol* 2020; 222: B2-B14. doi: 10.1016/j.ajog.2020.01.030
- Antoine C, Young BK. Cesarean section one hundred years 1920-2020: the Good, the Bad and the Ugly. *J Perinat Med* 2020; 49 (1): 5-16. doi: 10.1515/jpm-2020-0305
- Betran AP, Ye J, Moller AB, Souza JP, et al. Trends and projections of caesarean section rates: global and regional estimates. *BMJ Glob Health* 2021; 6 (6): e005671. doi: 10.1136/bmjgh-2021-005671
- Timor-Tritsch IE, Monteagudo A, Cali G, D'Antonio F, et al. Cesarean scar pregnancy: diagnosis and pathogenesis. *Obstet Gynecol Clin North Am* 2019; 46 (4): 797-811. doi: 10.1016/j.ogc.2019.07.009
- Timor-Tritsch IE, Monteagudo A, Cali G, Palacios-Jaraquemada JM, et al. Cesarean scar pregnancy and early placenta accreta share common histology. *Ultrasound Obstet Gynecol* 2014; 43 (4): 383-95. doi: 10.1002/uog.13282
- Pekar-Zlotin M, Melcer Y, Levinsohn-Tavor O, Tovbin J, et al. Cesarean Scar Pregnancy and Morbidly Adherent Placenta: Different or Similar? *Isr Med Assoc J* 2017; 19 (3): 168-71. PMID: 28457095
- Nijjar S, Jauniaux E, Jurkovic D. Definition and diagnosis of cesarean scar ectopic pregnancies. *Best Pract Res Clin Obstet Gynaecol* 2023; 89: 102360. doi: 10.1016/j.bpobgyn.2023.102360
- Kaelin Agten A, Cali G, Monteagudo A, Oviedo J, Ramos J, et al. The clinical outcome of cesarean scar pregnancies implanted "on the scar" versus "in the niche". *Am J Obstet Gynecol* 2017; 216 (5): 510.e1-510.e6. doi: 10.1016/j.ajog.2017.01.019
- Kulshrestha V, Agarwal N, Kachhawa G. Post-caesarean Niche (isthmocoele) in uterine scar: an update. *J Obstet Gynaecol India* 2020; 70 (6): 440-46. doi: 10.1007/s13224-020-01370-0
- Iannone P, Nencini G, Bonaccorsi G, Martinello R, et al. Isthmocoele: from risk factors to management. *Rev Bras Ginecol Obstet* 2019; 41 (1): 44-52. doi: 10.1055/s-0038-1676109
- González N, Tulandi T. Cesarean Scar Pregnancy: A Systematic Review. *J Minim Invasive Gynecol* 2017; 24 (5): 731-38. doi: 10.1016/j.jmig.2017.02.020
- Liu D, Yang M, Wu Q. Application of ultrasonography in the diagnosis and treatment of cesarean scar pregnancy. *Clin Chim Acta* 2018; 486: 291-97. doi: 10.1016/j.cca.2018.08.012
- Ravi Selvaraj L, Rose N, Ramachandran M. Pitfalls in Ultrasound Diagnosis of Cesarean Scar Pregnancy. *J Obstet Gynaecol India* 2018; 68 (3): 164-72. doi: 10.1007/s13224-016-0956-1
- Glenn TL, Bembry J, Findley AD, Yaklic JL, et al. Cesarean scar ectopic pregnancy: current management strategies. *Obstet Gynecol Surv* 2018; 73 (5): 293-302. doi: 10.1097/OGX.0000000000000561
- Birch Petersen K, Hoffmann E, Ribbjerg Larsen C, Svarre Nielsen H. Cesarean scar pregnancy: a systematic review of treatment studies. *Fertil Steril* 2016; 105 (4): 958-67. doi: 10.1016/j.fertnstert.2015.12.130
- Timor-Tritsch IE, Monteagudo A, Cali G, D'Antonio F, et al. Cesarean scar pregnancy: patient counseling and management. *Obstet Gynecol Clin North Am* 2019; 46 (4): 813-28. doi: 10.1016/j.ogc.2019.07.010
- Osborn DA, Williams TR, Craig BM. Cesarean scar pregnancy: sonographic and magnetic resonance imaging findings, complications, and treatment. *J Ultrasound Med* 2012; 31 (9): 1449-56. doi: 10.7863/jum.2012.31.9.1449
- Cheung VY. Local Methotrexate Injection as the First-line Treatment for Cesarean Scar Pregnancy: Review of the Literature. *J Minim Invasive Gynecol* 2015; 22 (5): 753-8. doi: 10.1016/j.jmig.2015.04.008
- Timor-Tritsch IE, Monteagudo A, Santos R, Tsymbal T, et al. The diagnosis, treatment, and follow-up of cesarean scar pregnancy. *Am J Obstet Gynecol* 2012; 207 (1): 44.e1-13. doi: 10.1016/j.ajog.2012.04.018
- Gulino FA, Ettore C, Ettore G. A review on management of caesarean scar pregnancy. *Curr Opin Obstet Gynecol* 2021; 33 (5): 400-404. doi: 10.1097/GCO.0000000000000734
- Al-Jaroudi D, Aboudi S, Baradwan S. Different treatment modalities for cesarean scar pregnancies: a single-center experience and literature review. *Arch Gynecol Obstet* 2021; 303 (5): 1143-51. doi: 10.1007/s00404-020-05831-9
- Timor-Tritsch IE, Monteagudo A. Unforeseen consequences of the increasing rate of cesarean deliveries: early placenta accreta and cesarean scar pregnancy. A review. *Am J Obstet Gynecol* 2012; 207: 14-29. doi: 10.1016/j.ajog.2012.03.007
- Gulino FA, Pappalardo E, Ettore C, Laganà AS, et al. Caesarean scar pregnancy: descriptive paper of three different types of management on a series of clinical cases. *Prz Menopauzalny* 2020; 19 (2): 61-65. doi: 10.5114/pm.2020.97836
- Yin XH, Yang SZ, Wang ZQ, et al. Injection of MTX for the treatment of cesarean scar pregnancy: comparison between different methods. *Int J Clin Exp Med* 2014; 7: 1867-72. PMID: 25126192.
- Yamaguchi M, Honda R, Uchino K, et al. Transvaginal methotrexate injection for the treatment of cesarean scar pregnancy: efficacy and subsequent fecundity. *J Minim Invasive Gynecol* 2014; 21: 877-83. doi: 10.1016/j.jmig.2014.03.024
- Glenn TL, Bembry J, Findley A, Yaklic JL, et al. Cesarean scar ectopic pregnancy: Current management strategies. *Obstet Gynecol Survey* 2018; 73 (5): 293-302. doi: 10.1097/OGX.0000000000000561
- Pedraszewski P, Wlzlak E, Panek W, Surkont G. Cesarean scar pregnancy a new challenge for obstetricians. *J Ultrasound* 2018; 18: 56-62. doi: 10.15557/JoU.2018.0009

28. Grechukhina O, Deshmukh U, Fan L, Kohari K, et al. Cesarean scar pregnancy, incidence, and recurrence: five-year experience at a single tertiary care referral center. *Obstet Gynecol* 2018; 132 (5): 1285-95. doi: 10.1097/AOG.0000000000002940
29. Noël L, Chantraine F. Methotrexate for embarazo en cicatriz de cesáreas. *Best Pract Res Clin Obstet Gynaecol* 2023; 89: 102364. doi: 10.1016/j.bpobgyn.2023.102364 Noël L, Chantraine F. Methotrexate for CSPs. *Best Practice & research. Clinical Obstetrics & Gynaecology*. 2023 Jul;89:102364. DOI: 10.1016/j.bpobgyn.2023.102364.
30. Yang H, Li S, Ma Z, et al. Therapeutic effects of uterine artery embolisation (UAE) and methotrexate (MTX) conservative therapy used in treatment of cesarean scar pregnancy. *Arch Gynecol Obstet* 2016; 293: 819e23. doi: 10.1007/s00404-015-3881-0.
31. Gromnica-Ihle E, Krüger K. Use of methotrexate in young patients with respect to the reproductive system. *Clin Exp Rheumatol* 2010; 28: S80e4. PMID: 21044438
32. Cali G, Timor-Tritsch IE, Palacios-Jaraquemada J, Monteagudo A, et al. Outcome of Cesarean scar pregnancy managed expectantly: systematic review and meta-analysis. *Ultrasound Obstet Gynecol* 2018; 51 (2): 169-75. doi: 10.1002/uog.17568.
33. Levin G, Zigron R, Dior UP, Gilad R, et al. Conservative management of Caesarean scar pregnancies with systemic multidose methotrexate: predictors of treatment failure and reproductive outcomes. *Reprod Biomed Online* 2019; 39 (5): 827-34. doi: 10.1016/j.rbmo.2019.05.015.

CITACIÓN ACTUAL

De acuerdo con las principales bases de datos y repositorios internacionales, la nueva forma de citación para publicaciones periódicas, digitales (revistas en línea), libros o cualquier tipo de referencia que incluya número doi (por sus siglas en inglés: Digital Object Identifier) será de la siguiente forma:

REFERENCIAS

1. Yang M, Guo ZW, Deng CJ, Liang X, Tan GJ, Jiang J, Zhong ZX. A comparative study of three different forecasting methods for trial of labor after cesarean section. *J Obstet Gynaecol Res*. 2017;25(11):239-42. <https://doi.org/10.1016/j.gyobfe.2015.04..0015>*

* El registro Doi deberá colocarse con el link completo (como se indica en el ejemplo).