



<https://doi.org/10.24245/gom.v92i4.9414>

Identificación con azul patente de ganglio centinela en cáncer de mama

Patent blue for identification of sentinel nodes in breast cancer.

José Carlos Urías Cervantes,¹ Alejandra Palacios Ramírez,¹ Raquel Villegas Pacheco²

Resumen

OBJETIVO: Describir las características sociodemográficas, clínicas y patológicas y los resultados obtenidos con la técnica de ganglio centinela con azul patente en la cirugía de cáncer de mama temprano. Además, reportar la experiencia en la identificación del ganglio centinela en cáncer de mama temprano con la técnica con azul patente al 2.5%.

MATERIALES Y MÉTODOS: Estudio retrospectivo y analítico consistente en la evaluación de los expedientes clínicos de pacientes diagnosticadas con cáncer de mama temprano, sin sospecha clínica o radiológica de afectación axilar, atendidas entre junio de 2022 y junio de 2023 en el servicio de Ginecología Oncológica de la UMAE Hospital de Ginecoobstetricia, Centro Médico Nacional de Occidente del IMSS. El sitio de inyección del colorante fue subdérmico periareolar, los ganglios identificados se estudiaron en el transoperatorio. Se analizaron el porcentaje de identificación, las tasas de falsos negativos y el valor predictivo negativo del método.

RESULTADOS: Se analizaron 95 procedimientos de biopsia de ganglio centinela. Solo se practicó la linfadenectomía axilar en las pacientes con metástasis en el ganglio centinela comprobada en el estudio transoperatorio y en las que no se identificaron ganglios teñidos por no migración del colorante. La edad promedio de las pacientes fue de 57.1 años (límites 25 y 78 años). El tamaño del tumor fue menor a 3 cm. A 64 (67%) pacientes se les hizo la mastectomía en comparación con 31 a quienes se efectuó cirugía conservadora de mama (33%). Se estadiaron como IA 57 de las 95 pacientes; el subtipo molecular más frecuente fue compatible con luminal A en 49%.

CONCLUSIONES: La biopsia del ganglio centinela, con azul patente, es una técnica rápida, sencilla, precisa y de bajo costo para identificar daño axilar en etapas tempranas del cáncer de mama. Lo aquí reportado son resultados que corresponden a una primera evaluación de la técnica en nuestro servicio.

PALABRAS CLAVE: Ganglio linfático centinela; técnica con azul patente; cáncer de mama; valor predictivo negativo; linfadenectomía; metástasis ganglionar; cirugía conservadora de la mama.

Abstract

OBJECTIVE: To describe the sociodemographic, clinical and pathological characteristics and results of the patent blue sentinel lymph node technique in early breast cancer surgery. And to report the experience in identifying the sentinel lymph node in early breast cancer using the 2.5% patent blue technique.

MATERIALS AND METHODS: Retrospective and analytical study consisting of the evaluation of the clinical records of patients diagnosed with early breast cancer, without clinical or radiological suspicion of axillary involvement, seen between June 2022 and June 2023 at the Oncological Gynaecology Service of the UMAE Hospital de Ginecoobstetricia, Centro Médico Nacional de Occidente of the IMSS. The dye injection site was subdermal periareolar, and the identified lumps were examined in the transoperative period. The percentage of identification, false negative rates and negative predictive value of the method were analysed.

¹ Ginecoobstetra, residente de tercer año de Ginecología oncológica.

² Ginecoobstetra, ginecooncóloga, jefa del servicio de Ginecología oncológica. Servicio de Ginecología oncológica, Unidad Médica de Alta Especialidad, Hospital de Ginecoobstetricia, Centro Médico General de Occidente IMSS, Guadalajara, Jalisco, Mexico.

Recibido: diciembre 2023

Aceptado: marzo 2024

Correspondencia

José Carlos Urías Cervantes
jose_c_19@hotmail.com

Este artículo debe citarse como:

Urías-Cervantes JC, Palacios-Ramírez A, Villegas-Pacheco R. Identificación con azul patente de ganglio centinela en cáncer de mama. Ginecol Obstet Mex 2024; 92 (4): 145-152.

RESULTS: Ninety-five sentinel node biopsies were analysed. Axillary lymphadenectomy was performed only in patients with sentinel lymph node metastasis confirmed at surgery and in those in whom no stained nodes were identified due to non-migration of the dye. The mean age of the patients was 57.1 years (range 25 to 78 years). The tumour size was less than 3 cm. Sixty-four patients (67%) underwent mastectomy, compared with 31 who underwent breast-conserving surgery (33%). Fifty-seven of the 95 patients were staged as AI; the most common molecular subtype was compatible with luminal A in 49%.

CONCLUSIONS: Sentinel lymph node biopsy with patent blue is a rapid, simple, accurate and inexpensive technique for identifying axillary disease in early breast cancer. The results reported here represent an initial evaluation of the technique in our service.

KEYWORDS: Sentinel lymph node; Patent blue technique; Breast cancer; Negative predictive value; Lymphadenectomy; Lymph node metastasis; Breast-conserving surgery.

INTRODUCCIÓN

El ganglio centinela es el primer ganglio en recibir el drenaje linfático del tumor primario, lo que a su vez refleja la condición del resto de la red linfática.¹ El concepto está basado en la hipótesis de que el drenaje linfático de los tumores malignos sigue un patrón ordenado y predecible hacia las zonas linfoportadoras.²

La biopsia de ganglio centinela se introdujo, por primera vez, como una técnica de estadificación axilar para el cáncer de mama por Giuliano y Krag en 1994.³ Desde entonces se ha convertido en el patrón de referencia para la estadificación axilar en cáncer de mama con ganglios clínicamente negativos.⁴

La técnica de biopsia de ganglio centinela se ha desarrollado y validado durante las últimas tres décadas. Está demostrado que es factible, precisa y que disminuye la morbilidad con respecto a la linfadenectomía axilar.^{5,6,7} En la actualidad, es el enfoque inicial convencional para pacientes con cáncer de mama en estadio temprano.³

Las pacientes aptas para la toma de una biopsia de ganglio centinela en cáncer de mama invasor en etapas clínicas tempranas (I-IIA) son las que tienen ganglios clínic o radiográficamente negativos con tamaño del tumor igual o menor a 5 cm (T1 y T2).^{8,9}

A pesar de la variabilidad en los criterios y técnicas disponibles se logra identificar, consistentemente, el ganglio centinela en alrededor del 96% de las pacientes, y predice el estado de los ganglios linfáticos axilares restantes en más de 95% de las pacientes.^{2,10,11}

La técnica de referencia para localizar los ganglios linfáticos centinela es la combinada de radiocoloide y colorante, más la gammasonda intraoperatoria.^{12,13} En múltiples publicaciones se describe el empleo de cada técnica por separado, así como la combinación de ambas, con reporte de diferentes tasas de detección, predicción y falsos negativos.¹⁴

El uso de radiocoloide crea desafíos logísticos para los hospitales, incluida su manipulación y



eliminación, la capacitación del personal y los requisitos legislativos.¹² Estos factores, además de la falta de acceso al radiocoloide, han limitado la adopción de la biopsia de ganglio centinela en todo el mundo.¹⁵

En este sentido, el uso de colorantes sigue siendo la alternativa económicamente más viable, sobre todo en los servicios públicos de salud de los países en vías de desarrollo, donde el acceso a los radioisótopos es limitado o nulo.⁴ El costo del procedimiento es mucho menor con el uso de colorantes en comparación con el de trazadores radiactivos.¹⁶

Con una sola técnica es necesario mayor adiestramiento por parte del equipo quirúrgico para lograr tasas de detección satisfactorias; después del periodo inicial de capacitación, la tasa de identificación del ganglio centinela con colorantes tiende a ser similar a la obtenida con técnicas de medicina nuclear, con la que se alcanza, incluso 98%.^{17,18}

En la biopsia de ganglio centinela se han utilizado varios colorantes azules. El más utilizado en Estados Unidos es el azul de isosulfán, mientras que en Europa es el azul patente V, también conocido como E131, azul ácido 3, o azul de disulfina.^{11,18} Ambos son tintes de triarilmetano, con el azul patente V un grupo hidroxilo adicional. También se utilizan en alimentos y cosméticos.^{1,16}

En la bibliografía se han reportado eventos adversos como: coloración azul de la piel, interferencia con la medición de la saturación de oxígeno, necrosis dérmica o grasa en el sitio de inyección, decoloración de los fluidos corporales, reacciones anafilácticas y alérgicas.¹⁹

Por lo que se refiere a la evaluación intraoperatoria de los ganglios linfáticos centinela, aproximadamente una tercera parte de los pacientes con un ganglio centinela positivo tendrán enfermedad residual en la axila y, en algunos

casos, se podría requerir linfadenectomía axilar.^{11,20} La evaluación intraoperatoria de los ganglios centinela permite practicar la linfadenectomía axilar inmediata, lo que evita la necesidad de una segunda operación.^{14,21}

La evaluación intraoperatoria de los ganglios centinela agrega tiempo y costo al procedimiento de la biopsia de ganglio centinela y se asocia con una tasa significativa de falsos negativos.²² Debe omitirse si la información obtenida no afectará la toma de decisiones quirúrgicas.^{6,16}

Por lo anterior, el objetivo de la investigación fue: describir las características sociodemográficas, clínicas y patológicas, así como los resultados obtenidos con la técnica de ganglio centinela con azul patente en la cirugía de cáncer de mama temprano en el servicio de Ginecología Oncológica de la Unidad Médica de Alta Especialidad, Hospital de Ginecoobstetricia, Centro Médico Nacional de Occidente IMSS, Guadalajara, Jalisco, que es la primera vez que se aplica en esta institución.

MATERIALES Y MÉTODOS

Estudio retrospectivo y analítico consistente en la evaluación de los expedientes clínicos de pacientes diagnosticadas con cáncer de mama temprano, sin sospecha clínica o radiológica de afectación axilar atendidas entre junio de 2022 y junio de 2023 en el servicio de Ginecología Oncológica de la UMAE Hospital de Ginecoobstetricia, Centro Médico Nacional de Occidente del IMSS. Los resultados se expresaron mediante estadística descriptiva; para las variables cuantitativas: promedio y desviación estándar; para las variables cualitativas: frecuencias y porcentajes.

Criterios de inclusión: pacientes con biopsia de mama con aguja gruesa positiva a carcinoma invasor; confirmación histopatológica e inmunohistoquímica; estadio clínico I-IIA; axila clínica e imagenológica negativa. *Criterios de exclusión:*

axila clínicamente afectada y confirmada con biopsia con aguja fina; metástasis a distancia; expediente clínico incompleto o con carencia de protocolo de estudio completo al inicio del estudio.

Se obtuvieron 103 registros de los que se retiraron 8; la razón principal fue la pérdida relevante de información. Al final quedaron 95 registros con utilidad para el estudio.

Después de la estandarización del protocolo de investigación se recolectó, tabuló y verificó la información en una base de datos de Excel®. *Variables evaluadas:* edad, clasificación TNM, lateralidad, radio de localización del tumor, enfermedad multifocal, tipo de cirugía practicada en la mama, toma de biopsia de ganglio centinela o linfadenectomía axilar, cantidad de ganglios centinela resecados y afectados en el estudio transoperatorio, cantidad de ganglios centinela resecados y afectados en el reporte histopatológico definitivo, receptores de estrógeno, progesterona, HER, KI67, subtipo molecular compatible, complicaciones: reacción alérgica, seroma, dehiscencia e infección.

La técnica se practicó de la siguiente manera: el día de la cirugía, con anestesia regional o general, se efectuó la inyección subdérmica periareolar de 2 mL de azul patente al 2.5% y se practicó un masaje mamario durante 5 a 10 minutos. Se procedió a la tumorectomía o mastectomía con la consiguiente biopsia de ganglio centinela. Se consideró ganglio centinela al teñido con el azul patente. Los ganglios centinela encontrados se tiñeron con hematoxilina-eosina y se hizo la impronta de ambas caras del corte medial, para su estudio histopatológico intraoperatorio.

Se analizó la tasa de detección del ganglio centinela y se calcularon la tasa de falsos negativos y el valor predictivo negativo del método. Se analizó el promedio de ganglios centinela encontrados. Los resultados del estudio se ana-

lizaron en una base de datos con el paquete estadístico SPSS versión 29. En cuanto a las consideraciones éticas, los datos recolectados fueron totalmente confidenciales y anónimos, conocidos solo por los investigadores.

RESULTADOS

Con la técnica de azul patente se analizaron 95 procedimientos de biopsia de ganglio centinela en pacientes con cáncer de mama temprano. Solo se practicó la linfadenectomía axilar en las pacientes con metástasis en el ganglio centinela comprobada en el estudio transoperatorio y en las que no se identificaron ganglios teñidos por no migración del colorante. **Cuadro 1**

La edad promedio de las pacientes fue de 57.1 años (límites 25 y 78 años; **Cuadro 2**). El tamaño del tumor de la población analizada fue menor a 3 cm (**Figura 1**). A 64 (67%) pacientes se les hizo la mastectomía en comparación con 31 a quienes se efectuó cirugía conservadora de mama (33%). Se etaficaron como IA 57 de las 95 pacientes; el subtipo molecular más frecuente fue compatible con luminal A en 49% (**Figura 2**). Por indicación oncológica al obtener un resultado positivo del estudio transoperatorio a 15 pacientes se les practicó linfadenectomía axilar; es decir, al 6% de los casos.

En el 80% de los casos el ganglio centinela fue negativo. La tasa de falsos negativos fue del 0%. El promedio de ganglios centinela extirpados fue de 3.3. El valor predictivo negativo fue de 100%. En cuanto a complicaciones, no hubo casos de reacciones alérgicas asociadas con el colorante; se reportaron dos seromas y una dehiscencia de herida quirúrgica; es decir que el porcentaje de complicaciones fue de 3.1%.

DISCUSIÓN

La introducción de la biopsia de ganglio centinela ha significado uno de los mayores avances



Cuadro 1. Hallazgos clinicopatológicos de la biopsia de ganglio centinela de pacientes a quienes se efectuó la técnica con azul patente

Variables	N	%
Tamaño tumoral		
T1a	6	6 %
T1b	12	13%
T1c	39	41%
T2	38	40%
Etapas clínicas (TNM)		
IA	58	61%
IIA	37	39%
Subtipo molecular		
Luminal A	47	49%
Luminal B Her2 (-)	30	32%
Luminal B Her2 (+)	8	9%
Her2neu	3	3%
Triple negativo	7	7%
Tipo histológico		
Ductal	93	98%
Lobulillar	2	2%
Tipo de cirugía		
Conservadora	31	33%
Mastectomía	64	67%
Lateralidad		
Derecha	41	43%
Izquierda	52	55%
Bilateral	2	2%
Multifocal		
No	93	98%
Sí	3	2%
Linfadenectomía axilar		
No	80	84%
Sí	15	6%
Edad		
Promedio	57	25-78 años
Moda	65	
Complicaciones		
Seroma	2	2 %
Dehiscencia	1	1 %
Reacción alérgica	0	0 %
Infección	0	0 %
Linfedema	0	0 %

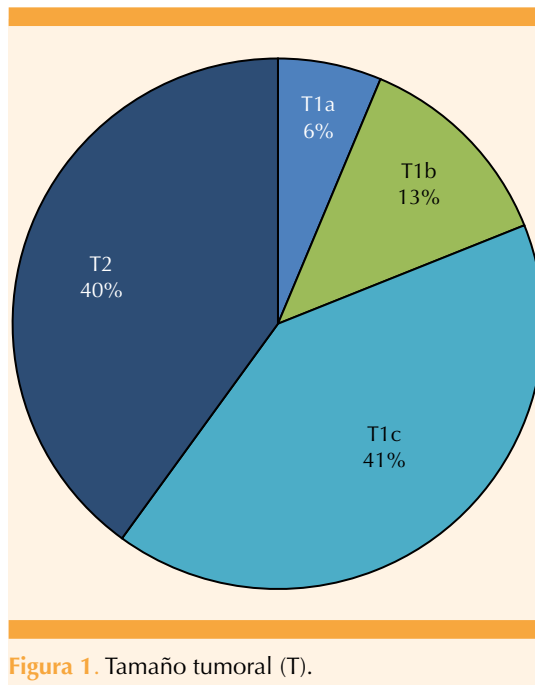


Figura 1. Tamaño tumoral (T).

en el tratamiento quirúrgico del cáncer de mama porque ha demostrado ser un excelente predictor de afectación axilar en etapas iniciales. Los resultados del estudio transoperatorio demostraron una sensibilidad del 100% y especificidad del 91.6%, comparable con lo descrito en la bibliografía internacional. Se observó, además, un valor predictivo positivo del 63.2% y un valor predictivo negativo del 100%. No hubo ningún falso negativo.

La inyección del colorante fue subdérmica periareolar, validada en trabajos previos con alta tasa de detección, ausencia de tasa de falsos negativos y una rápida curva de aprendizaje. El ganglio centinela fue positivo en 19 pacientes (20%) y negativo en 76 (80%) (**Figura 3**). Se encontró discordancia en 7 pacientes en quienes el estudio transoperatorio reveló ganglio positivo para metástasis y el diagnóstico histológico final reveló negatividad. Fue así que se observó una tasa de falsos positivos del 8.4%. Numerosos trabajos han reconocido la impronta citológica

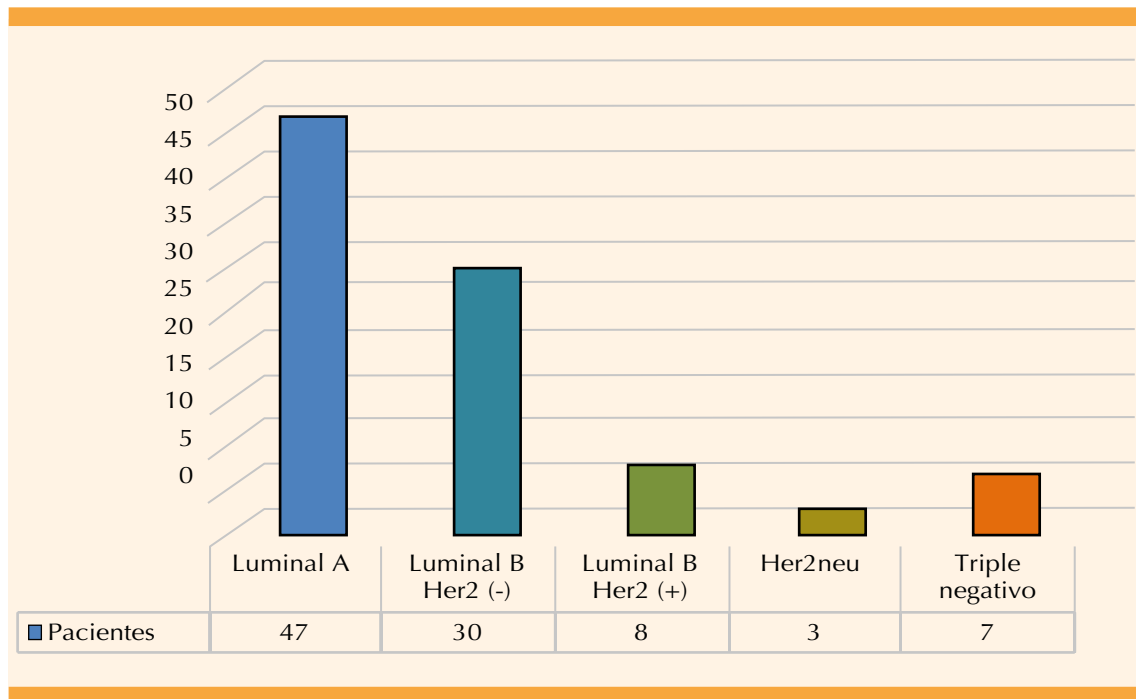


Figura 2. Distribución de subtipos moleculares.

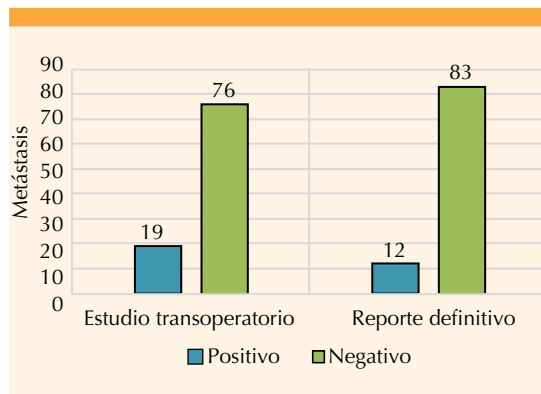


Figura 3. Reportes de la biopsia de ganglio centinela, comparación entre resultados positivos y negativos a metástasis en estudio transoperatorio y reporte histopatológico definitivo.

como un método eficaz de estudio transoperatorio del ganglio centinela por su alta sensibilidad y especificidad, así como menor tiempo y costo para su realización, por lo que se eligió esta

técnica en lugar de la biopsia por congelación intraoperatoria.

Los resultados aquí publicados corresponden a una primera evaluación de la técnica en nuestro servicio. El cociente de probabilidad positivo y negativo fue de 12.5 y 0. El índice de Kappa fue 0.73, que se considera un índice de concordancia. Los resultados apoyaron la efectividad de la impronta intraoperatoria como prueba diagnóstica para la evaluación de metástasis del ganglio centinela, junto con el bajo porcentaje de falsos negativos permite confiar en esta modalidad de trabajo.

CONCLUSIÓN

La biopsia del ganglio centinela, con azul patente, es una técnica rápida, sencilla, precisa y de bajo costo para identificar daño axilar en etapas tempranas del cáncer de mama. Lo aquí

**Cuadro 2.** Cantidad de ganglios centinela

	Estudio transoperatorio	Definitivo
Promedio	3.3	4.8
Mínimo	1	1
Máximo	6	12
Positivo a metástasis	19 (20%)	12 (13%)
Negativo a metástasis	76 (80%)	83 (87%)

reportado son resultados que corresponden a una primera evaluación de la técnica en nuestro servicio. Tomando en consideración la curva de aprendizaje de este método se obtuvieron desenlaces aceptables y calificados, porque se encontraron altas tasas de identificación, bajas tasas de falsos negativos y valores predictivos negativos aceptables para los estándares internacionales. Se propone continuar con la descripción y análisis de futuros casos, hacer modificaciones en deficiencias interdisciplinarias, como la adecuada comunicación, reducción de los tiempos de espera para obtener el reporte, así como asegurar que el procedimiento esté a cargo de ginecólogos-oncólogos o cirujanos-oncólogos y patólogos con experiencia en esta área que permita optimizar los desenlaces y ahorrar tiempo. Es intención de los autores emprender una segunda evaluación o publicación y apreciar la repercusión real de este procedimiento en nuestra institución, en beneficio de las pacientes.

REFERENCIAS

- Noguchi M, Inokuchi M, Noguchi M, Morioka E, Ohno Y, Kurita T. Axillary surgery for breast cancer: past, present, and future. *Breast Cancer* 2021; 28 (1): 9-15. <https://doi.org/10.1007/s12282-020-01120-0>
- James TA, Palis B, McCabe R, et al. Evaluating the role of sentinel lymph node biopsy in patients with DCIS treated with breast conserving surgery. *Am J Surg* 2020; 220 (3): 654-659. <https://doi.org/10.1016/j.amjsurg.2020.01.014>
- Kim T, Giuliano AE, Lyman GH. Lymphatic mapping and sentinel lymph node biopsy in early-stage breast carcinoma. *Cancer* 2006; 106 (1): 4-16. <https://doi.org/10.1002/cncr.21568>
- Veronesi P, Corso G. Standard and controversies in sentinel node in breast cancer patients. *The Breast* 2019; 48: S53-S56. [https://doi.org/10.1016/S0960-9776\(19\):31124-5](https://doi.org/10.1016/S0960-9776(19):31124-5)
- Yuan Q, Wu G, Xiao S-Y, et al. Identification and Preservation of Arm Lymphatic System in Axillary Dissection for Breast Cancer to Reduce Arm Lymphedema Events: A Randomized Clinical Trial. *Ann Surg Oncol* 2019; 26 (11): 3446-54. <https://doi.org/10.1245/s10434-019-07569-4>
- Giuliano AE. Axillary Dissection vs No Axillary Dissection in Women With Invasive Breast Cancer and Sentinel Node Metastasis. *JAMA* 2011; 305 (6): 569. <https://doi.org/10.1001/jama.2011.90>
- Cserni G, Maguire A, Bianchi S, Ryska A, Kovács A. Sentinel lymph node assessment in breast cancer -an update on current recommendations. *Virchows Arch* 2022; 480 (1): 95-107. <https://doi.org/10.1007/s00428-021-03128-z>
- Marino MA, Avendano D, Zapata P, Riedel CC, Pinker K. Lymph Node Imaging in Patients with Primary Breast Cancer: Concurrent Diagnostic Tools. *Oncologist* 2020; 25 (2): e231-e242. <https://doi.org/10.1634/theoncologist.2019-0427>
- Vidya R, Iqbal FM, Bickley B. Pre-operative axillary staging: should core biopsy be preferred to fine needle aspiration cytology? *Ecancermedicalscience* 2017; 11: 1-6. <https://doi.org/10.3332/ecancer.2017.724>
- Nayak A, Bleiweiss IJ. Iatrogenically false positive sentinel lymph nodes in breast cancer: Methods of recognition and evaluation. *Semin Diagn Pathol* 2018; 35 (4): 228-35. <https://doi.org/10.1053/j.semmp.2017.09.001>
- Cotarelo CL, Zschöck-Manus A, Schmidt M, et al. Improved detection of sentinel lymph node metastases allows reliable intraoperative identification of patients with extended axillary lymph node involvement in early breast cancer. *Clin Exp Metastasis* 2021; 38 (1): 61-72. <https://doi.org/10.1007/s10585-020-10065-9>
- Pétursson HI, Kovács A, Mattsson J, Olofsson Bagge R. Evaluation of intraoperative touch imprint cytology on axillary sentinel lymph nodes in invasive breast carcinomas, a retrospective study of 1227 patients comparing sensitivity in the different tumor subtypes. *Coleman WB, ed. PLoS One* 2018; 13 (4): e0195560. <https://doi.org/10.1371/journal.pone.0195560>
- Jahan S, Al-saigul AM, Abdelgadir MH. NCCN Guidelines Version 4.2023 Breast Cancer. *J R Soc Med* 2016; 70 (8): 515-17.
- Poodt IGM, Vugts G, Schipper R-J, Nieuwenhuijzen GAP. Repeat Sentinel Lymph Node Biopsy for Ipsilateral Breast Tumor Recurrence: A Systematic Review of the Results and Impact on Prognosis. *Ann Surg Oncol* 2018; 25 (5): 1329-39. <https://doi.org/10.1245/s10434-018-6358-0>
- Fleissig A, Fallowfield LJ, Langridge CI, et al. Post-operative arm morbidity and quality of life. Results of the ALMANAC randomised trial comparing sentinel node biopsy with standard axillary treatment in the management of patients with early breast cancer. *Breast Cancer Res Treat* 2006; 95 (3): 279-93. <https://doi.org/10.1007/s10549-005-9025-7>

16. Hashmi AA, Naz S, Ahmed O, et al. Diagnostic Accuracy of Intraoperative Touch Imprint Cytology for the Diagnosis of Axillary Sentinel Lymph Node Metastasis of Breast Cancer: Comparison With Intraoperative Frozen Section Evaluation. *Cureus* 2021; 13 (1): 1-7. <https://doi.org/10.7759/cureus.12960>
17. Mamtani A, Barrio AV, Goldman DA, Wen HY, Vincent A, Morrow M. Extranodal Tumor Deposits in the Axillary Fat Indicate the Need for Axillary Dissection Among T1-T2cN0 Patients with Positive Sentinel Nodes. *Ann Surg Oncol* 2020; 27 (10): 3585-92. <https://doi.org/10.1245/s10434-020-08632-1>
18. Kedrzycki MS, Leiloglou M, Ashrafian H, et al. Meta-analysis Comparing Fluorescence Imaging with Radioisotope and Blue Dye-Guided Sentinel Node Identification for Breast Cancer Surgery. *Ann Surg Oncol* 2021; 28 (7): 3738-48. <https://doi.org/10.1245/s10434-020-09288-7>
19. Cody HS, Van Zee KJ. Point: Sentinel lymph node biopsy is indicated for patients with DCIS. *JNCCN J Natl Compr Cancer Netw* 2003; 1 (2): 199-206. <https://doi.org/10.6004/jnccn.2003.0018>
20. Abe M, Yamada T, Nakano A. Prospective Comparison of Intraoperative Touch Imprint Cytology and Frozen Section Histology on Axillary Sentinel Lymph Nodes in Early Breast Cancer Patients. *Acta Cytol* 2020; 64 (5): 492-497. <https://doi.org/10.1159/000508016>
21. Giuliano AE, Ballman K, McCall L, et al. Locoregional Recurrence After Sentinel Lymph Node Dissection With or Without Axillary Dissection in Patients With Sentinel Lymph Node Metastases. *Ann Surg* 2016; 264 (3): 413-420. <https://doi.org/10.1097/SLA.0000000000001863>
22. Howard-McNatt M, Geisinger KR, Stewart JH, Shen P, Levine EA. Is intraoperative imprint cytology evaluation still feasible for the evaluation of sentinel lymph nodes for lobular carcinoma of the breast? *Ann Surg Oncol* 2012; 19 (3): 929-934. <https://doi.org/10.1245/s10434-011-2038-z>

CITACIÓN ACTUAL

De acuerdo con las principales bases de datos y repositorios internacionales, la nueva forma de citación para publicaciones periódicas, digitales (revistas en línea), libros o cualquier tipo de referencia que incluya número doi (por sus siglas en inglés: Digital Object Identifier) será de la siguiente forma:

REFERENCIAS

1. Yang M, Guo ZW, Deng CJ, Liang X, Tan GJ, Jiang J, Zhong ZX. A comparative study of three different forecasting methods for trial of labor after cesarean section. *J Obstet Gynaecol Res.* 2017;25(11):239-42. <https://doi.org/10.1016/j.jyobfe.2015.04..0015>*

* El registro Doi deberá colocarse con el link completo (como se indica en el ejemplo).