



# Manejo de la vía aérea en un paciente con fascitis necrosante cervical

## Airway management in a patient with necrotizing cervical fascitis

David Josué Martínez-Sánchez,\* Luis Iván Waldo-Hernández,\*  
Paola Palomares-Capetillo,\* Juan Carlos Vázquez-Minero\*

\*Instituto Nacional de Enfermedades Respiratorias Ismael Cosío Villegas. Ciudad de México, México.

**RESUMEN.** La fascitis necrosante es una infección de piel y tejidos blandos agresiva que rápidamente puede extenderse por los planos perifasciales. Tiene alta morbimortalidad y requiere tratamiento quirúrgico agresivo de forma inicial para disminuir la morbimortalidad asociada. Se expone el caso de un masculino de 53 años con antecedente de diabetes *mellitus* II, que presentó un absceso cervical posterior a una amigdalectomía, evolucionó hasta presentar fascitis cervical y torácica. En otro hospital se le realizó drenaje del absceso y traqueostomía abierta. Acude al instituto con herida dehiscente, salida de material purulento y fuga aérea por sitio de traqueostomía. Durante el procedimiento se identificó orificio en cara anterior de la tráquea de 4 cm, se le realizó desbridamiento y colocación de terapia de presión negativa. Después se movilizó un colgajo sobre orificio traqueal y se colocó cánula de Montgomery para cierre de herida cervical. La broncoscopia de control mostró buena luz traqueal, sin estenosis o fuga aérea. En el paciente con fascitis necrosante es importante un tratamiento quirúrgico agresivo de forma inicial, preservando los siguientes principios: drenaje adecuado de todas las colecciones y desbridamiento de todo el tejido necrótico cuidando no contaminar estructuras adyacentes.

**Palabras clave:** tráquea, fascitis, Montgomery.

**ABSTRACT.** Necrotizing fasciitis is an aggressive skin and soft tissue infection that can rapidly spread through the perifascial planes. It has a high morbidity and mortality and requires aggressive surgical treatment initially to reduce associated morbidity and mortality. The case of a 53-year-old male with a history of diabetes *mellitus* II who presents a cervical abscess after a tonsillectomy, it evolves to cervical and thoracic fasciitis, drainage of the abscess and open tracheostomy are performed in another hospital. He came to our institute with a dehiscent wound, discharge of purulent material, and air leakage from the tracheostomy site. During the procedure, a 4 cm orifice is identified on the anterior wall of the trachea, debridement and placement of negative pressure therapy is performed. Subsequently, a flap is mobilized over the tracheal orifice, and a Montgomery cannula is placed to close the cervical wound. Control bronchoscopy shows a good tracheal lumen, without stenosis or air leak. It is important in a patient with necrotizing fasciitis to have aggressive surgical treatment initially, taking care of the following principles: adequate drainage of all collections, and debridement of all necrotic tissue and taking care not to contaminate adjacent structures.

**Keywords:** trachea, fasciitis, Montgomery.

## INTRODUCCIÓN

La fascitis necrosante es una infección severa de la piel y los tejidos blandos, que ocasiona necrosis de los tejidos y puede extenderse rápidamente por los planos de las fascias.<sup>1</sup> La incidencia de ésta varía según reportes de diferentes regiones, siendo más frecuente en países en desarrollo, la incidencia

puede ser de hasta 1 en 100,000.<sup>1</sup> Normalmente es una infección polimicrobiana, lo cual dificulta el tratamiento antibiótico adecuado, además de que se extiende rápidamente por los tejidos. Los síntomas son muy variados y van en relación con el área afectada y al proceso séptico del paciente.

El pilar fundamental del tratamiento es el drenaje y desbridamiento quirúrgico, que siempre debe ir acompañado

### Correspondencia:

Dr. David Josué Martínez-Sánchez

Instituto Nacional de Enfermedades Respiratorias Ismael Cosío Villegas. Ciudad de México, México.

Correo electrónico: davidmtz10@gmail.com

Recibido: 21-VI-2023; aceptado: 27-IX-2023.

**Citar como:** Martínez-Sánchez DJ, Waldo-Hernández LI, Palomares-Capetillo P, Vázquez-Minero JC. Manejo de la vía aérea en un paciente con fascitis necrosante cervical. *Neumol Cir Torax.* 2023; 82 (1):46-48. <https://dx.doi.org/10.35366/114230>

de una resucitación adecuada del paciente y cobertura con antibiótico de amplio espectro.<sup>2</sup> La infección cervical comúnmente originada por un proceso odontogénico conlleva una alta morbilidad debido a las estructuras presentes como lo son grandes vasos, tubo digestivo y la vía aérea, además del riesgo de extensión al mediastino. Por lo que un manejo adecuado de forma inicial, preservando estas estructuras, es fundamental para mejorar la morbimortalidad de estos pacientes.<sup>3</sup>

### PRESENTACIÓN DEL CASO

Masculino de 53 años, como antecedentes de importancia presenta diabetes *mellitus* II con tratamiento, controles adecuados y un índice tabáquico de 12 paquetes/año. Refiere que aproximadamente 10 días antes de su ingreso al Instituto Nacional de Enfermedades Respiratorias Ismael Cosío Villegas, Ciudad de México, se le realizó amigdalectomía que se complica con un absceso periamigdalino y evoluciona con fascitis cervical y torácica superficial. Se realizó drenaje de absceso con abordaje submandibular y cervical, colocando cánula de traqueostomía para asegurar vía aérea. Acude a nuestro instituto presentando dehiscencia de la herida, salida de material purulento, eritema en tejidos adyacentes y fuga área por sitio de traqueostomía (Figura 1A).

Se le realizó desbridamiento y lavado de la herida, se identificó orificio de 4 cm en cara anterior de la tráquea (Figura 1B) y abundante material purulento. Se decidió colocar nuevamente cánula de traqueostomía y terapia de presión negativa (Figura 1C). Posteriormente se realizaron tres recambios, cerrando parcialmente las heridas. Para asegurar y lograr cierre de la tráquea manteniendo una luz adecuada, se decidió colocar cánula de Montgomery y movilizar sobre el mismo colgajo de esternocleidomastoideo, logrando cierre total de la herida. Luego, de forma ambulatoria, se decanuló al paciente y se realizó broncoscopia de revisión, observando luz traqueal adecuada, sin evidencia de fístula o fuga aérea (Figura 2).

### DISCUSIÓN

La fascitis necrosante como se mencionó previamente presenta alta morbimortalidad, asociándose a un gran número de complicaciones. El tratamiento debe ser oportuno y agresivo, tomando en cuenta los siguientes puntos: antibioterapia de amplio espectro, desbridamiento quirúrgico agresivo en las primeras 24 horas, manejo adecuado de la vía aérea y revaloración constante del paciente.<sup>3</sup>

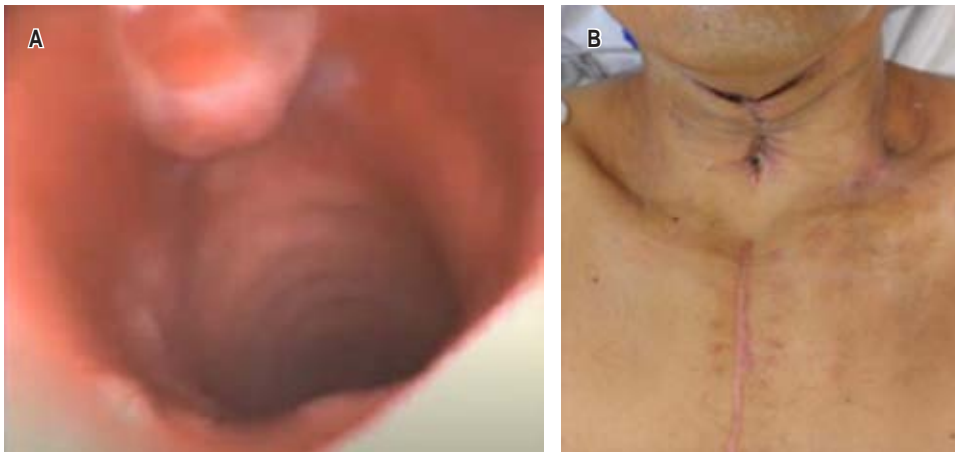
Tiempo atrás se creía que realizar una traqueostomía en pacientes con infección cervical importante era el manejo ideal para asegurar la vía aérea y poder ventilar adecuadamente a los pacientes; sin embargo, este procedimiento aumenta la morbilidad y presenta complicaciones a largo plazo. El proceso infeccioso pudiera extenderse más fácilmente al mediastino y por una mala colocación de cánula de traqueostomía puede haber estenosis a largo plazo.<sup>4</sup> Hoy, con el desarrollo y la disponibilidad de la tecnología, se puede utilizar *videolaringoscopia* o *broncoscopia* para asistir en la intubación y preservar la integridad traqueal.

Muchas ocasiones debido a la extensión del proceso infeccioso y la necrosis de los tejidos es necesario realizar un desbridamiento extenso, lo cual deja como resultado grandes defectos de la piel y tejidos subyacentes. En múltiples artículos se ha comparado la estancia intrahospitalaria, la cantidad de reintervenciones y la evolución de las heridas utilizando curaciones simples contra terapia de presión negativa, favoreciendo a esta última.<sup>5</sup> Por lo que se recomienda su uso para mejorar la cicatrización de los tejidos y permitir el pronto cierre de las heridas.

Asimismo, cuando se cuenta con una lesión o defecto grande en la vía aérea, ya sea secundario al proceso infeccioso o como complicación por un procedimiento, es importante poder reconstruir y mantener la integridad de ésta para asegurar una ventilación adecuada y mejorar la morbilidad de los pacientes. En este caso se decidió utilizar una cánula de Montgomery, que normalmente es utilizada para estenosis traqueales no candidatos a tratamiento quirúrgico; no obstante, por las características de la misma,

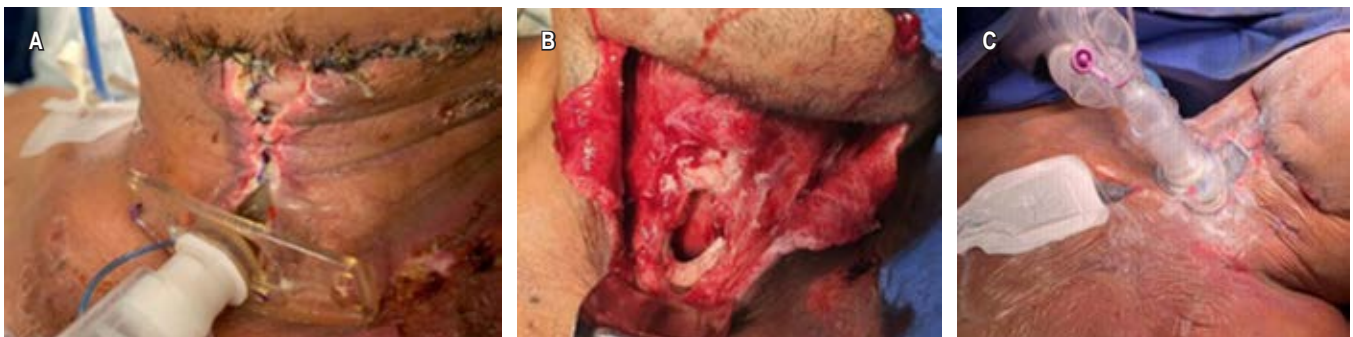

Figura 1: A) Herida cervical dehiscente con material purulento. B) Orificio en cara anterior de la tráquea de 4 cm. C) Resultado después de la primera intervención.



**Figura 2:**

**A)** Broncoscopia de revisión, se observa escaso tejido granulación en cara anterior sin estenosis. **B)** Revisión en la consulta, se observa cierre adecuado de todas las heridas.

permitió asegurar la ventilación del paciente y la fonación, así como brindar soporte adecuado para movilizar un colgajo y permitir la granulación y cierre.<sup>6,7</sup>

### CONCLUSIONES

Es importante el diagnóstico oportuno de una infección de tejidos blandos en región cervical y ofrecer un tratamiento adecuado desde la primera intervención. Esto le otorgará al paciente la mejor oportunidad para reducir el número de reintervenciones, disminuir la morbilidad asociada al padecimiento y al procedimiento y facilitar la resolución del proceso séptico. En caso de no contar con el equipo o la experiencia para el manejo de estos casos, es importante realizar interconsulta o referencia con el servicio o institución adecuada. Como se expone en la literatura, y en este caso, el uso de la terapia de presión negativa es fundamental para el tratamiento de estas heridas, se debe buscar preservar la integridad de la tráquea cuando sea posible.<sup>8</sup> Brindar un manejo integral oportuno y utilizar todos los recursos disponibles permite reducir la morbimortalidad asociada a este padecimiento.<sup>7,9,10</sup>

### REFERENCIAS

- Wallace HA, Perera TB. Necrotizing fasciitis [Updated 2023 Feb 21]. In: StatPearls [Internet]. Treasure Island (FL): StatPearls Publishing; 2023.
- Hua J, Friedlander P. Cervical necrotizing fasciitis, diagnosis and treatment of a rare life-threatening infection. *Ear Nose Throat J.* 2023;102(3):NP109-NP113. doi: 10.1177/0145561321991341.
- Ferzli G, Sukato DC, Mourad M, Kadakia S, Gordin EA, Ducic Y. Aggressive necrotizing fasciitis of the head and neck resulting in massive defects. *Ear Nose Throat J.* 2019;98(4):197-200. doi: 10.1177/0145561319839789.
- Chen SJ, Ji N, Chen YX, Zhao SJ, Xiao JR, Lin XM, et al. Management and maintenance of the airway in cervical necrotising fasciitis: a retrospective analysis of 15 cases. *Br J Oral Maxillofac Surg.* 2015;53(7):642-646. doi: 10.1016/j.bjoms.2015.04.017.
- Chen SJ, Chen YX, Xiao JR, Wei XZ, Chen SM, Jiang WZ. Negative pressure wound therapy in necrotizing fasciitis of the head and neck. *J Oral Maxillofac Surg.* 2019;77(1):87-92. doi: 10.1016/j.joms.2018.08.016.
- Huang H, Chen C, Bedi H, Bai C, Li Q, Hohenforst-Schmidt W, et al. Innovative use of a Montgomery cannula in the bronchoscopic management of tracheal stenosis and failed tracheostomy decannulation. *Respir Med Case Rep.* 2017;22:130-132. doi: 10.1016/j.rmcr.2017.07.014.
- Morales GJ, Téllez BJL, González CLF, Hernández CJA, Munguía CDA. Reforzamiento del tubo en T de Montgomery para tratamiento de la estenosis laringotraqueal compleja. *Rev Inst Nal Enf Resp Mex.* 2007;20(3):222-226.
- Vázquez-Minero JC, Morales-Gómez J, Guzmán-de Alba E, Álvarez-Álvarez S, Trueba-Lozano D, Cervantes-Silva Y, et al. Trauma traqueal penetrante. Recomendaciones para su manejo. A propósito de un caso. *Neumol Cir Torax.* 2018;77(4):286-292.
- Villalba-Caloca J, Téllez-Becerra JL, Morales-Gómez J, Molina-Barrera EA, López-Flores D. Tratamiento quirúrgico de la fístula traqueoesofágica no maligna. *Gac Méd Méx.* 1998;134(4):397-405.
- Carrasco RCA, Vinitzky BI, Bolaños MFV, Zúñiga GZD, Martínez NG, Vélez PJA. Mediastinitis necrotizante descendente de origen dental: revisión de la literatura y presentación de un caso. *Rev ADM.* 2020;77(6):329-336. doi: 10.35366/97623.

**Conflicto de intereses:** los autores declaran no tener conflicto de intereses.