



Criobiopsia mediastinal: reporte de caso

Mediastinal cryobiopsy: case report

Rafael Bautista-Méndez,* Fernando Montero-Reyes,*
Gerardo Ezequiel Magdaleno-Maldonado,* Rey David Pineda-Gudiño*

*Hospital Central Militar. Ciudad de México, México.

RESUMEN. La broncoscopia se ha convertido en una modalidad diagnóstica y terapéutica esencial para una variedad de enfermedades pulmonares. Con la adición de técnicas complementarias como la toma de biopsia con sonda criogénica, se amplía aún más el papel de la evaluación de la patología pulmonar y mediastínica, lo que permite un mejor rendimiento diagnóstico. **Presentación del caso:** paciente masculino de 63 años, sin antecedentes de familiares directos con cáncer, índice tabáquico de 50 paquetes/año, suspendido tres meses previos a su valoración por disfagia, sin mejoría por lo que acude a valoración médica. Se le efectúa tomografía de tórax simple y contrastada; presenta lesión mediastinal subcarinal de 58 × 51 × 74 mm y masa en segmento apical de lóbulo superior derecho, por lo que se decide realizar broncoscopia para toma de biopsia transcarinal. Las cuales se practicaron mediante traqueoscopia rígida y broncoscopia flexible, realizando aspiración con aguja Wang, posteriormente se introdujeron pinzas fórceps y, finalmente, criosonda flexible a través del mismo sitio de punción; no hubo datos de hemorragia posterior a los procedimientos. Se obtuvo tejido de tamaño de 0.6 × 0.3 × 0.2 cm mediante criobiopsia, ideales para realizar estudios de inmunohistoquímica y mutaciones en patología.

Palabras clave: criobiopsia mediastinal, broncoscopia flexible, transcarinal.

INTRODUCCIÓN

La broncoscopia flexible se ha convertido en una modalidad diagnóstica y terapéutica esencial para una variedad de enfermedades pulmonares; la adición de la aspiración con aguja transbronquial (TBNA, por sus siglas en inglés) amplió aún más el papel de la evaluación de la patología mediastínica. En 1949, Schieppati realizó la primera descripción del muestreo de ganglios linfáticos mediastínicos a través de la carina, utilizando un broncoscopio

ABSTRACT. Bronchoscopy has become an essential diagnostic and therapeutic modality for a variety of lung diseases. With the addition of complementary techniques, such as taking a biopsy with a cryogenic probe, the role of the evaluation of pulmonary and mediastinal pathology is further expanded, allowing better diagnostic performance. **Case description:** 63-year-old male patient, with no history of direct family members with cancer, smoking rate of 50 packs/year, suspended three months prior to his evaluation due to dysphagia, without improvement, so he went to medical evaluation. A simple and contrast-enhanced chest tomography was performed, presenting a subcarinal mediastinal lesion measuring 58 × 51 × 74 mm and a mass in the apical segment of the right upper lobe, so it was decided to perform bronchoscopy to take a transcarinal biopsy. Which were performed using rigid tracheoscopy and flexible bronchoscopy, performing aspiration with a Wang needle, subsequently Forceps clamps and finally a flexible cryoprobe were introduced through the same puncture site with no evidence of hemorrhage after the procedures. Tissue measuring 0.6 × 0.3 × 0.2 cm was obtained through cryobiopsy, ideal for carrying out immunohistochemistry and mutation studies in pathology.

Keywords: mediastinal cryobiopsy, flexible bronchoscopy, transcarinal.

rígido. En 1978, Wang y colegas demostraron que era factible tomar muestras de los ganglios paratraqueales mediante TBNA.¹

La criobiopsia broncoscópica ha demostrado su utilidad en tumores pulmonares, tanto endobronquiales como periféricos, así como en enfermedades pulmonares intersticiales; los efectos secundarios más comunes informados son neumotórax y sangrado. La criobiopsia mediastínica ha mostrado una utilidad diagnóstica mejorada para las pruebas moleculares de mutaciones genéticas.²

Correspondencia:

Dr. Rafael Bautista-Méndez

Correo electrónico: microrafa@hotmail.com

Recibido: 22-IV-2023; aceptado: 08-III-2024.

Citar como: Bautista-Méndez R, Montero-Reyes F, Magdaleno-Maldonado GE, Pineda-Gudiño RD. Criobiopsia mediastinal: reporte de caso. Neumol Cir Torax. 2023; 82 (2):128-130. <https://dx.doi.org/10.35366/115399>

El primer ensayo aleatorizado, realizado en 2021 por Zhang y asociados, incluyó un total de 197 casos con lesiones mediastínicas ≥ 1 cm en los que emplearon TBNA guiada por ecografía endobronquial (EBUS por sus siglas en inglés) y criobiopsia guiada con EBUS lineal, alternando el orden de inicio de estos procedimientos. Registraron mayor rendimiento diagnóstico en las criobiopsias 91.8% versus 79.9% ($p = 0.001$) y mayor sensibilidad en tumores poco frecuentes (91.7% versus 25%, $p = 0.001$), con neumotórax y neumomediastino en 1% y 0.5% de los casos, respectivamente, que resolvieron sin necesidad de intervención.³⁻⁵

En otro ensayo piloto prospectivo, efectuado en 2022 por Gershman E y colaboradores, a 24 pacientes se les realizó criobiopsia guiada por EBUS posterior a la aplicación de TBNA guiada por EBUS. Obtuvieron un resultado anatomopatológico de 83.3% por criobiopsia y 87.5% por TBNA. No registraron complicaciones en ninguno de los pacientes.⁴

En ambos estudios mencionados, los procedimientos se realizaron guiados por EBUS. Sin embargo, en el presente estudio, el procedimiento fue realizado sin la guía de ultrasonido por tratarse de una lesión de tamaño significativo y ubicarse en un sitio relativamente de fácil acceso.

A continuación se describe la realización de la primera criobiopsia mediastinal en nuestro centro hospitalario.

PRESENTACIÓN DEL CASO

Paciente masculino de 63 años, sin antecedentes de cáncer en familiares directos, índice tabáquico de 50 paquetes/año, suspendido tres meses previos a su ingreso hospitalario, diagnosticado recientemente con hipertensión arterial sistémica.

Inició su padecimiento tres meses previos a su ingreso con disfagia, por lo que suspendió hábito tabáquico sin mejoría; posteriormente presentó tos no productiva y disfonía. Acude a escalón sanitario correspondiente donde se realizaron estudios de extensión, los cuales evidencian masa mediastinal. Es referido a tercer nivel para continuar con su abordaje.

A su ingreso, se realizó tomografía de tórax simple y contrastada; muestra lesión mediastinal subcarinal de $58 \times 51 \times 74$ mm, así como masa en segmento apical de lóbulo superior derecho, patrón micronodular centrilobulillar de lóbulo superior derecho y medio, nódulo subsólido de 4.3×5.2 mm en S7 y nódulo blando de 5.4×5.1 mm en S8 de lóbulo inferior derecho, por lo que se decide realizar broncoscopia con toma de biopsias (Figura 1A-D). El procedimiento se realizó bajo sedación completa con uso de traqueoscopia rígida, con traqueoscopio rígido modelo Hemer Richar Wolf® con diámetro 14 mm, y broncoscopia flexible con videobroncoscopio de diámetro 5.9 mm con canal de trabajo 2.8 mm Olympus Medical Systems®. Con apoyo de fluoroscopia, se realizó introducción de aguja de aspiración transbronquial eXcelon™ Boston Scientific® de 21G para aspirado a nivel de carina principal. Posteriormente, se introdujeron pinzas Fórceps Radial Jaw™ 4 Boston Scientific®, de 100 cm de longitud, con pinza de 1.8 mm de diámetro con una doble finalidad: primera, recolectar muestra de tejido y, segunda, aumentar el diámetro del orificio; finalmente, a través del mismo sitio de punción, se introdujo criosonda flexible de 1.9 mm \times 900 mm Erbe® conectada a unidad de criocirugía ERBECRYO 2® con tiempo de congelación de cuatro segundos, se descongeló en solución salina tibia; se recolectaron un total de tres muestras, sin datos de hemorragia posterior a los

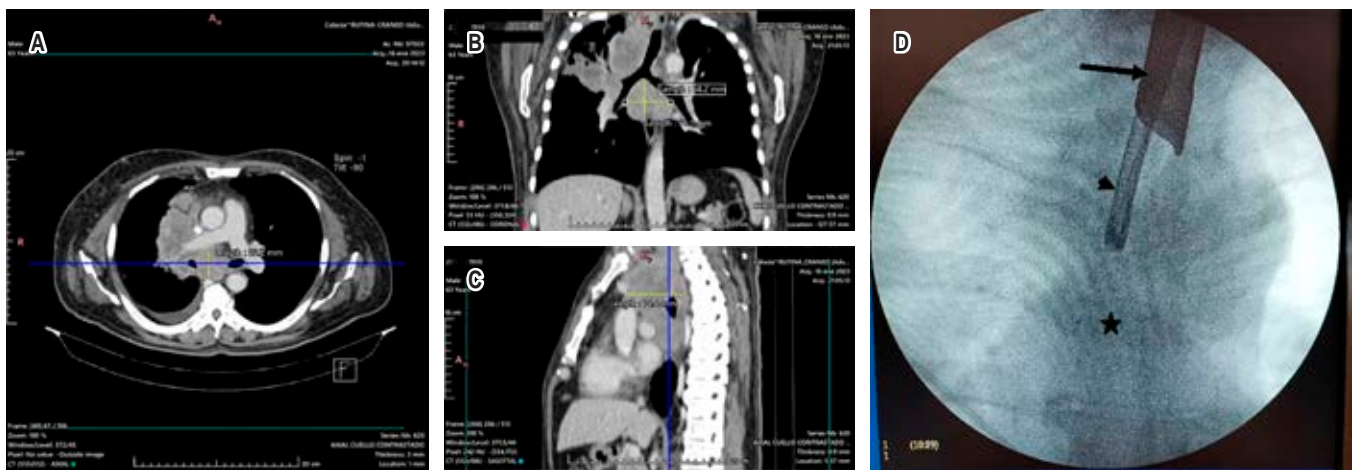


Figura 1: Tomografía de tórax contrastada ventana para mediastino con medición de ganglio mediastinal estación VII en corte axial (A), coronal (B) y sagital (C). D) Imagen de fluoroscopia en la que se aprecia broncoscopia rígida (flecha), broncoscopia flexible (punta de flecha), ganglio mediastinal en estación ganglionar VII (estrella).

procedimientos. Se obtuvieron dos muestras de tejido, de 0.1 × 0.1 cm cada una, mediante el uso de pinzas fórceps y tres muestras mediante criobiopsia, que en conjunto median 0.6 × 0.3 × 0.2 cm, ideales para realizar estudios de inmunohistoquímica y mutaciones en patología.

Las muestras fueron enviadas al Servicio de Patología para revisión por patólogo pulmonar, para la realización de estudios de inmunohistoquímica y mutacionales. El reporte indicó lo siguiente:

1. Biopsia estación VII con pinzas fórceps: carcinoma de células pequeñas con artificio por aplastamiento.
2. Criobiopsia de estación VII: carcinoma de células pequeñas. Inmunofenotipo CKAE1/ AE3+/ CK8-18+/ Cromogranina +/ Sinaptofisina +/ TTF1+/ Índice de proliferación celular KI-67: 50%.

DISCUSIÓN

El tratamiento de cáncer evoluciona rápidamente; por ello, los broncoscopistas proporcionan cantidades cada vez mayores de tejido para realizar pruebas moleculares de mutaciones genéticas de manera segura y mínimamente invasiva. La implementación de estas pruebas ha permitido mejorar el rendimiento diagnóstico y terapéutico sin necesidad de someter a los pacientes a procedimientos quirúrgicos.

La mediastinoscopia quirúrgica aún se considera un procedimiento de primera línea en ciertas situaciones, como en casos de malignidad hematológica, y en condiciones en las que exista fracaso en la recolección de muestras por broncoscopia. Sin embargo, la tasa de complicaciones es mayor y la escasa disponibilidad de guía ecobroncoscópica a nivel institucional en nuestro país hacen que este procedimiento sea una opción diagnóstica mínimamente invasiva. En el caso presentado, prescindimos del uso de EBUS por el tamaño (> 5 cm) y localización (nivel subcarinal) de la lesión, con adecuados resultados. Es necesario

continuar realizando esta técnica para estandarizarla y conocer el perfil de pacientes que se beneficiarían de dicho procedimiento.

CONCLUSIONES

El diagnóstico rápido y correcto de masas mediastínicas es obligatorio para el manejo clínico y el pronóstico de los pacientes; para ello, es necesario que se obtenga suficiente muestra de alta calidad de tejido para las evaluaciones patológicas, genéticas, inmunológicas y de otro tipo, con métodos cada vez menos invasivos. La criobiopsia mediastinal es una técnica prometedora para la obtención de biopsias con material suficiente para su análisis patológico.

REFERENCIAS

1. Herth FJ, Rabe KF, Gasparini S, Annema JT. Transbronchial and transoesophageal (ultrasound-guided) needle aspirations for the analysis of mediastinal lesions. *Eur Respir J.* 2006 Dec;28(6):1264-75. doi: 10.1183/09031936.00013806.
2. Wener RRL, Van Schil PE. Evolving diagnostic techniques in mediastinal lymphadenopathy: is mediastinal cryobiopsy the new kid on the block? *Eur Respir J.* 2021;58(6):2101496. doi: 10.1183/13993003.01496-2021.
3. Zhang J, Guo J-R, Huang Z-S, Fu W-L, Wu X-L, Wu N, et al. Transbronchial mediastinal cryobiopsy in the diagnosis of mediastinal lesions: a randomised trial. *Eur Respir J.* 2021;58(6):2100055. doi: 10.1183/13993003.00055-2021.
4. Gershman E, Amram Ikan A, Pertzov B, Rosengarten D, Kramer MR. Mediastinal "deep freeze" - transcarinal lymph node cryobiopsy. *Thorac Cancer.* 2022;13(11):1592-1596. doi: 10.1111/1759-7714.14422.
5. Mondoni M, Sotgiu G. 2022. Optimizing the endoscopic diagnosis of mediastinal lymphadenopathy: a glimpse on cryobiopsy. *BMC Pulm Med.* 2022;22(1):355. doi: 10.1186/s12890-022-02160-2.

Conflicto de intereses: los autores declaran no tener conflicto de intereses.