



# Bloqueo interescalénico en desarticulación de miembro torácico derecho por liposarcoma pleomórfico, para prevención de dolor de miembro fantasma. Reporte de caso

*Interscalene block in right thoracic limb disarticulation due to pleomorphic liposarcoma, for the prevention of phantom limb pain. Case report*

Dr. Jaime Alberto Ramírez-Villagómez,\*

Dr. Jesús Navarrete-Guzmán,‡ Dr. Javier Rafael González-González‡

**Citar como:** Ramírez-Villagómez JA, Navarrete-Guzmán J, González-González JR. Bloqueo interescalénico en desarticulación de miembro torácico derecho por liposarcoma pleomórfico, para prevención de dolor de miembro fantasma. Reporte de caso. Rev Mex Anestesiología. 2024; 47 (1): 52-56. <https://dx.doi.org/10.35366/114098>

**RESUMEN.** El liposarcoma pleomórfico es una neoformación de tejidos blandos, que afecta principalmente las extremidades. Los pacientes que los presentan son candidatos a resección amplia o incluso amputación del miembro afectado. Como parte de una técnica anestésica integral y multimodal, destaca la utilización de bloqueos ecoguiados que disminuirán los requerimientos de opioides, teniendo un impacto importante en la preservación de la inmunidad del paciente oncológico, lo que le permitirá aumentar la tasa de supervivencia y su período libre de enfermedad; adicionando además un alfa 2 agonista, el cual nos brinda una adecuada analgesia postoperatoria, y realizando los bloqueos previos a la amputación, tenemos mayor tasa de éxito en la prevención del dolor y síndrome de miembro fantasma.

**ABSTRACT.** Pleomorphic liposarcoma is a neoformation, which mainly affects the extremities. Being the patient candidate to perform a wide resection or even amputation of the affected limb. As part of a multimodal anesthetic technique, the use of ultrasound-guided blocks are useful, reducing opioid requirements, having an important impact on the preservation of the cancer patient's immunity, also adding an alpha 2 agonist, which provides adequate postoperative analgesia, and performing the blocks prior to amputation, we have a higher success rate in the prevention of pain and phantom limb syndrome.

## Abreviaturas:

ASA = American Society of Anesthesiologist (physical status).  
AINE = antiinflamatorio no esteroideo.  
ACS NSQIP = surgical risk score.  
CAM = concentración alveolar mínima.  
ECOG = Eastern Cooperative Oncology Group (performance status).  
Entropía RE = de respuesta.  
Entropía SE = de estado.  
EVA = escala visual análoga.  
FC = frecuencia cardíaca.  
FiO<sub>2</sub> = fracción inspirada de oxígeno.  
FR = frecuencia respiratoria.  
INR = índice internacional normalizado.  
IV = intravenosa.  
PEEP = positive end-expiratory pressure.  
PFC = plasma fresco congelado.  
TA = presión arterial sistémica.

TAC = tomografía axial computarizada.  
TAM = presión arterial media.  
TOF = tren de cuatro.  
TP = tiempo de protrombina.  
TPT = tiempo de tromboplastina.  
VMCV = ventilación mecánica controlada por volumen.

**Palabras clave:** liposarcoma pleomórfico, bloqueo interescalénico ecoguiado, dexmedetomidina, analgesia multimodal, anestesia oncológica, dolor miembro fantasma.

**Keywords:** pleomorphic liposarcoma, ultrasound-guided interscalene block, dexmedetomidine, multimodal analgesia, oncological anesthesia, phantom limb pain.

\* Anestesiólogo, Centro Estatal de Atención Oncológica.

Morelia, Michoacán, México.

‡ Residente de Anestesiología, Hospital General Regional No. 1. Morelia, Michoacán, México.

## Correspondencia:

**Dr. Jaime Alberto Ramírez-Villagómez**

**E-mail:** jarvil12@hotmail.com

Recibido: 23-02-2022

Aceptado: 02-10-2023

## INTRODUCCIÓN

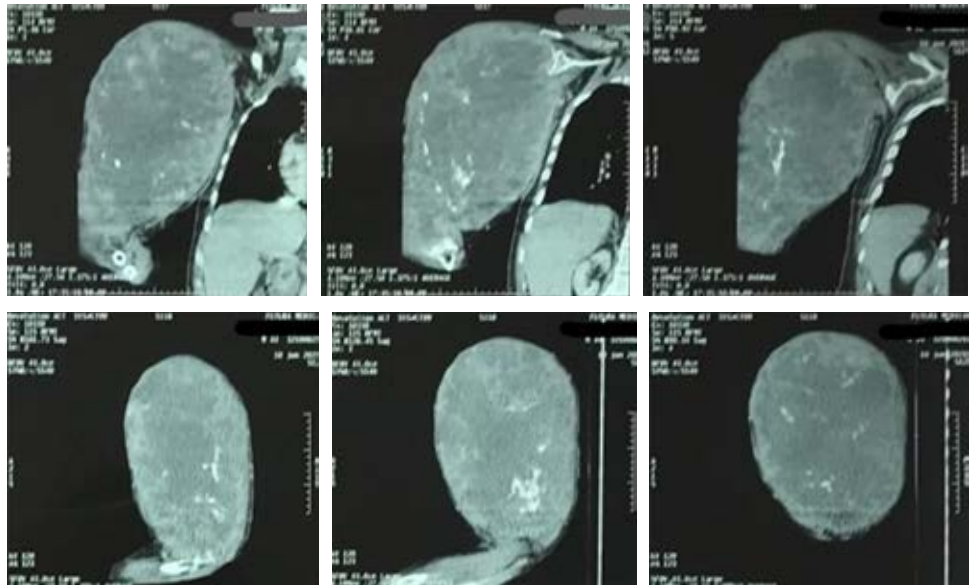
El liposarcoma pleomórfico, una neoformación de tejidos blandos, es un subtipo poco común del liposarcoma, el cual se reporta principalmente en pacientes mayores de 60 años. Su localización habitual es mayor en extremidades inferiores y afecta sobre todo planos profundos del muslo. Histológicamente es referido como un sarcoma de alto grado<sup>(1)</sup>.



El uso de una técnica combinada en el paciente con cáncer sometido a cirugía con el uso de anestésicos locales, permite alcanzar metas específicas, tales como reducir consumo de opioides y halogenados en el transoperatorio, si es que son utilizados, o mantener una anestesia total endovenosa con menores requerimientos de los fármacos empleados, mejorando así las condiciones inmediatas en el postoperatorio, optimizando el manejo del dolor y disminuyendo efectos indeseados como náusea y vómito, delirio postoperatorio, propiciando una recuperación acelerada y un egreso hospitalario temprano. Así como también, de acuerdo a la evidencia actual, se propone que puede estar asociado a mejoras significativas en la supervivencia general y el periodo libre de recurrencia<sup>(2,3)</sup>.

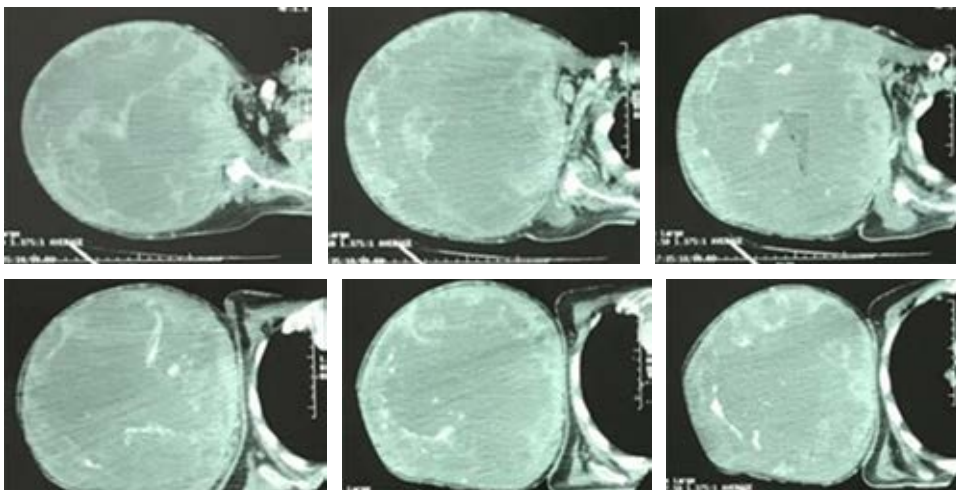
El bloqueo de plexo braquial a nivel interescalénico está indicado para las cirugías de hombro y porción superior del brazo. Realizar una técnica bajo visión ecográfica en tiempo real permite administrar anestésico local dirigido, utilizando menor cantidad de volumen y aumentando la tasa de éxito del bloqueo, así como disminuir complicaciones, lo que ofrece calidad y mayor marco de seguridad del procedimiento.

El dolor y síndrome de miembro fantasma es una complicación frecuente después de una amputación de alguna extremidad u órgano. Su fisiopatología es compleja e incluye cambios en el nervio periférico seccionado, el ganglio de la raíz dorsal, la médula espinal, la corteza cerebral y el tálamo. En estudios aleatorizados previos, se ha observado que el



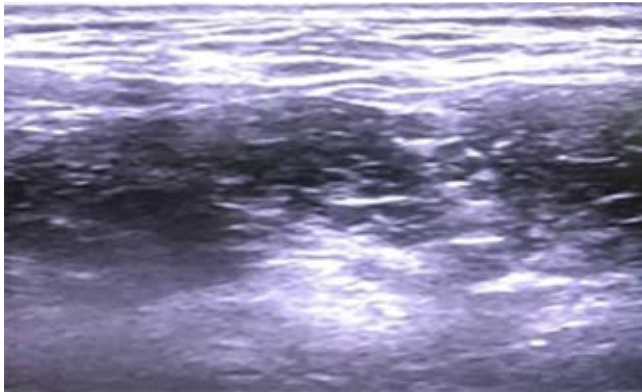
**Figura 1:**

Tomografía axial computarizada cortes coronales. Se evidencia la lesión en miembro torácico derecho.



**Figura 2:**

Tomografía axial computarizada cortes axiales. Se observa el diámetro y el compromiso de la neoplasia sobre el miembro torácico derecho.



**Figura 3:** Imagen ecográfica del plexo braquial. Se identifican los troncos superior, medio e inferior en el surco interescalénico mediante un transductor lineal previo a la administración del bloqueo.

bloqueo del nervio a seccionar con el uso de anestésico local en conjunto con un adyuvante, por ejemplo, dexmedetomidina ( $\alpha_2$  agonista) o dexametasona, resulta ser una intervención efectiva para prevenir el dolor agudo y crónico asociado a miembro fantasma<sup>(4,5)</sup>.

### PRESENTACIÓN DEL CASO

Paciente masculino de 44 años de edad. Con diagnóstico de liposarcoma pleomórfico de tejidos blandos en miembro torácico derecho, programado para realizar desarticulación, tomando clavícula y escápula derecha, en el Centro Estatal de Atención Oncológica de Morelia, Michoacán.

Al interrogatorio directo, niega enfermedades crónicas degenerativas, así como alergias, transfusiones y toxicomanías. No recibió radiaciones previas al evento quirúrgico ni quimioterapia neoadyuvante.

A la exploración física, consciente, orientado, cooperador, con palidez de piel y tegumentos +++. Cuello cilíndrico, móvil, tráquea central, Mallampati modificado II. Bellhouse-Dore: grado 1. Con tumoración de miembro torácico derecho de aproximadamente 30 × 40 cm, a tensión y con trama vascular aumentada, edematizada y dolorosa a la palpación y a la movilización, pulsos radial y cubital ipsilateral disminuido en intensidad. Resto sin alteraciones. Talla: 1.60 m. Peso: 58 kg. Peso predicho: 56.9 kg. Se anexa tomografía axial computarizada (*Figuras 1 y 2*).

ASA III E. ECOG: 3. Karnofsky: 50. Caprini: riesgo intermedio. ACS NSQIP: riesgo de complicaciones 10%, neumonía: 2%, infección de sitio quirúrgico: 3%, infección urinaria: 2%, readmisión hospitalaria: 10%, falla renal: 1%, riesgo de muerte: 2%.

Estudios de laboratorio: hemoglobina 8.8 g/dL, hematocrito 27.7, plaquetas 344,000, leucocitos 10,000, tiempo de

protrombina (TP) 14 segundos, tiempo de tromboplastina (TPT) 40 segundos, INR 1.0, glucosa 75 mg/dL, urea 23 mg/dL, creatinina 0.8 mg/dL.

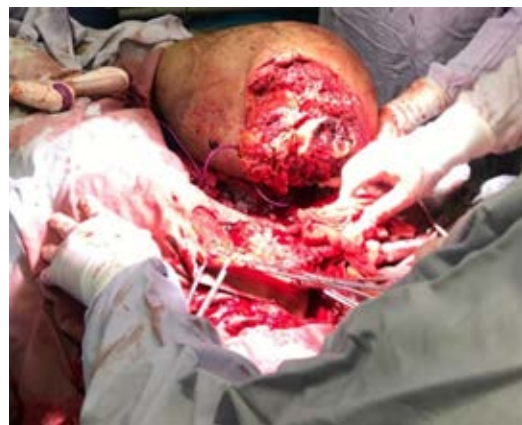Como parte de la valoración preoperatoria, se solicita contar con seis concentrados eritrocitarios y cuatro unidades de plasma fresco congelado (PFC).

Plan anestésico: anestesia general balanceada más bloqueo interescalénico ecoguiado del plexo braquial.

Premedicación intravenosa (IV): paracetamol 1 g, ketorolaco 30 mg, metoclopramida 20 mg, cefalotina 2 g, midazolam 1.5 mg.

Ingresa paciente a sala quirúrgica. Se monitoriza tipo 1. Signos vitales iniciales: presión arterial sistémica (TA) 140/82, frecuencia cardíaca (FC): 88 latidos por minuto (lpm), frecuencia respiratoria (FR) 19 respiraciones por minuto (rpm). Como incidente, se presenta sangrado abundante en la zona de la tumoración tras la movilización de la camilla a la cama quirúrgica; la hemorragia es contenida mediante compresión efectiva por miembros del equipo quirúrgico. Ingresa con un acceso vascular periférico #18 y se coloca un segundo acceso #14. Se comienza la preoxigenación con  $\text{FiO}_2$  100%. Se realiza inducción IV: midazolam 1 mg, fentanyl 200  $\mu\text{g}$ , lidocaína 55 mg, propofol 50 mg, vecuronio 4 mg. Se da latencia farmacológica, se corrobora TOF 0, entropía 50. Se realiza videolaringoscopia con hoja 4, Cormack-Lehane 1, POGO 100%. Se orointuba al primer intento con tubo endotraqueal #8, se fija a 22 cm y se ajustan parámetros ventilatorios de acuerdo con peso predicho en modo VMCV: volumen tidal: 340 mL, FR: 12-14 rpm, IE: 1:2, PEEP: 6,  $\text{cmH}_2\text{O}$   $\text{Pmáx}$  30  $\text{cmH}_2\text{O}$ ,  $\text{FiO}_2$ : 40%. Mantenimiento con desflurano CAM 0.7-0.8. Entropía entre 40-60.

Una vez asegurada la vía aérea, con técnica estéril y bajo visión ecográfica, ultrasonido GE Logic P6 PRO,



**Figura 4:** Desarticulación de la cabeza humeral derecha por parte del equipo de tumores mixtos de cirugía oncológica.



transductor lineal 12 MHz, se coloca bloqueo del plexo braquial de abordaje interescalénico con técnica en plano aguja ecogénica 21 G y se administra ropivacaína 0.5% 15 mL más dexmedetomidina 50 µg perineural (Figura 3).

Posteriormente, da comienzo el evento quirúrgico. Como hallazgo quirúrgico se realizó disección por planos hasta llegar a hueso axilar, subiendo hasta clavícula se liga vena y arteria subclavia; se liga plexo nervioso, se disecan músculos de inserción humeral, se desarticula cabeza del húmero y se retira conjuntamente con omóplato ipsilateral, verificando homeostasia y cierre por planos (Figura 4).

Durante el procedimiento se presentó sangrado aproximado de 2,000 mL, por lo cual el paciente requirió soporte con terapia hídrica con cristaloides, alternando solución salina al 0.9% 1,500 mL y Hartmann 1,500 mL, norepinefrina en infusión para mantener presión arterial media (TAM) > 65 mmHg a dosis 0.04-0.08 µg/kg/min durante dos horas. Así como transfusión de hemocomponentes: cinco concentrados eritrocitarios (1,200 mL) y 4 PFC (569 mL). Diuresis: 0.8 mL/kg/h. Tiempo quirúrgico de dos horas 30 minutos y tiempo anestésico de tres horas.

Previo a la extubación, se realiza toma de gasometría arterial que reporta: pH 7.35, pCO<sub>2</sub> 39, pO<sub>2</sub> 150, HCO<sub>3</sub> 21.7, BE-3.9, Na 140, K 4.3, Ca 1.05, Cl 109, hematocrito 27, hemoglobina 9, glucosa 145, lactato 1. Por lo cual se decide realizar extubación corroborando TOF > 95%, entropía RE 96 SE 90, temperatura 36 °C, TA 113/76; posterior a destete gradual del soporte aminérgico, FC 86 lpm, SpO<sub>2</sub> 100%. Emerge sin complicaciones, Aldrete 9/10, EVA 0/10, Ramsay 2. Se administra ondansetrón 4 mg IV.

Se valoró cada ocho horas; manifiesta dolor del muñón y dolor de miembro fantasma. No presentó dolor del muñón en reposo, EVA 0/10 a las ocho, 16, 24, 48 horas. Dolor del muñón al movimiento sólo se presentó a las 24 horas (EVA 3/10), por lo que podemos referir como un dolor en adecuado control manejado con paracetamol IV con horario y ketorolaco 30 mg, sin requerir rescate de opioide. Es egresado a las 72 horas postoperatorias; el equipo quirúrgico prescribió AINE y pregabalina 150 mg durante dos meses.

Se dio seguimiento al paciente al mes, tres, seis y nueve meses de la intervención quirúrgica; durante este tiempo, el paciente se encuentra satisfecho del tratamiento analgésico recibido. A la fecha, nueve meses después, no presenta dolor o síndrome de miembro fantasma.

## DISCUSIÓN

Actualmente, se cuenta con estrategias preventivas del dolor y del síndrome del miembro fantasma; pero si no se toman medidas adecuadas, puede determinar la aparición de dolor crónico. Es rol fundamental del anestesiólogo, en el manejo perioperatorio, la prevención y manejo del dolor somático y neuropático en este escenario, ya que una vez establecido será un dolor de difícil control; y aunque este tipo de dolor es más comúnmente descrito en amputaciones de extremidades, también se presenta tras la amputación de dedos, orfejos, mastectomías, entre otros. Después de una amputación, aproximadamente 70% de los pacientes experimentan dolor de miembro fantasma y 50% desarrolla cronicidad<sup>(6)</sup>.

De manera ideal, de acuerdo con la evidencia científica actual, en el paciente con cáncer sometido a cirugía debería considerarse, como técnica anestésica, la anestesia total endovenosa (TIVA, por sus siglas en inglés) y, de ser posible, el manejo conjunto con anestesia regional; ésta por sí misma nos dará el beneficio de tener menores requerimientos de opioides, los cuales causan inmunosupresión, al igual que de halogenados en caso de ser utilizados cuando no se disponen los recursos materiales suficientes para mantener una anestesia endovenosa. Recientemente, en una revisión sistemática de 19 ensayos retrospectivos observacionales, el uso de halogenados se ha asociado directamente al incremento de expresión de factores prometastásicos y supresión de la inmunidad innata y adquirida, dando un efecto potencial carcinogénico<sup>(2,3,7)</sup>.

Por lo tanto, en el uso de una anestesia combinada, dependiendo el contexto quirúrgico, cobra relevancia la utilización de bloqueos regionales, tanto del neuroeje como de nervios periféricos, o interfaciales, así como la adición de adyuvantes para potenciar la calidad del bloqueo, y disminuir requerimientos de opioides para control de dolor postoperatorio. Tal es el caso de la dexmedetomidina que, desde 2017, en una revisión sistemática y metaanálisis de ensayos clínicos aleatorizados, se determina en dosis de 50 µg, la cual potencia el bloqueo, alargando la duración, optimizando la analgesia y como dosis segura para evitar el riesgo de bradicardia transitoria e hipotensión<sup>(8,9)</sup>.

**Responsabilidades éticas:** los autores declaran que para esta investigación no se han realizado experimentos en seres humanos ni en animales.

**Confidencialidad de los datos:** los autores declaran que en este artículo no aparecen datos de pacientes.

**Conflicto de intereses:** los autores declaran no tener ningún conflicto de intereses.

## REFERENCIAS

1. Toro Zambrano W, Gómez Durán A, Mayoral Guisado C, Hernández Amate A, Díaz Delgado M. Liposarcoma pleomórfico: estudio molecular de un caso y revisión bibliográfica. *Rev Esp Patol.* 2017;50:247-252.
2. Chang CY, Wu MY, Chien YJ, Su IM, Wang SC, Kao MC. Anesthesia and long-term oncological outcomes: a systematic review and meta-analysis. *Anesth Analg.* 2021;132:623-634.
3. Soto G, Guerra Londono JJ, Cata JP. Efectos antiproliferativos de la lidocaína intravenosa y recurrencia de cáncer. *Rev Chil Anest.* 2023;52:768-775.
4. Ramírez J, Estrada S, Martínez R. Effectiveness of perineural dexmedetomidine and ropivacaine on preventing phantom limb pain in patients undergoing femoral supracondylar amputation. *GJMR.* 2020;20:11-17.
5. Cho HS, Kim S, Kim CS, Kim YJ, Lee JH, Leem JG. Effects of different anesthetic techniques on the incidence of phantom limb pain after limb amputation: a population-based retrospective cohort study. *Korean J Pain.* 2020;33:267-274.
6. Ahuja V, Thapa D, Ghai B. Strategies for prevention of lower limb post-amputation pain: a clinical narrative review. *J Anaesthesiol Clin Pharmacol.* 2018;34:439-449.
7. Nathan N. Crosshairs on cancer: propofol versus inhalational agents and cancer outcomes. *Anesth Analg.* 2021;132:622.
8. Hussain N, Grzywacz VP, Ferreri CA, Atrey A, Banfield L, Shaparin N et al. Investigating the efficacy of dexmedetomidine as an adjuvant to local anesthesia in brachial plexus block: a systematic review and meta-analysis of 18 randomized controlled trials. *Reg Anesth Pain Med.* 2017;42:184-196.
9. Pitchon DN, Dayan AC, Schwenk ES, Baratta JL, Viscusi ER. Updates on multimodal analgesia for orthopedic surgery. *Anesthesiol Clin.* 2018;36:361-373.