



Respuesta pulpar dental pre y posoperatoria a la cirugía ortognática

Ulises Tafoya,* Héctor Rincón,[§] Ángel Guzmán,^{||} Joaquín Canseco Jiménez,[¶] Franklin Pineda[‡]

RESUMEN

La cirugía ortognática es un procedimiento utilizado de rutina para la corrección de disarmonías dentofaciales con el propósito de corregir las discrepancias óseas, así como recuperar la función y estética facial. El propósito de este artículo es evaluar la respuesta pulpar pre y posoperatoria en pacientes jóvenes sometidos a cirugía ortognática del Hospital Infantil de México Federico Gómez (HIMFG). Se realizaron registros de sensibilidad térmica a 189 órganos dentarios sanos de 14 pacientes, por medio de lápices de bióxido de carbono, con intervalos de tiempo: al mes y los dos meses del procedimiento quirúrgico, con la finalidad de conocer el periodo de latencia en que se recupera la sensibilidad dental. Se realizaron pruebas Q Cochran y χ^2 para conocer estos periodos. Los resultados obtenidos mostraron que los dientes presentaron una parestesia temporal, producto del procedimiento quirúrgico, la cual se recupera en un 53.9% al mes y en un 83.7% a los dos meses.

Palabras clave: Cirugía ortognática, respuesta pulpar.
Key words: Orthognathic surgery, pulpal response.

ABSTRACT

The orthognathic surgery is a routine procedure used for the correction of dentofacial disharmonies with the aim to correct the bone discrepancies, as well as to achieve function and facial aesthetics. The purpose of this study was to evaluate the pulpal pre and postoperative response in young patients subjected to Orthognathic surgery at Hospital Infantil de México Federico Gómez. Thermal sensibility measurements were done to 189 healthy teeth in 14 patients using carbon dioxide sticks, at different periods of time (one and two months after surgery) to establish the period of recovery of dental sensibility. Q Cochran and χ^2 tests were done to know this periods. The results showed that the teeth presented a temporary paresthesia due to the surgical procedure. This disappeared in 53.9% cases in a month and in 83.7% of the cases at two months.

INTRODUCCIÓN

Respuesta pulpar dental. La pulpa dental tiene varias funciones, como la formativa, nutritiva, reparativa y de protección. Está formada por tejido conectivo (fibroblastos), odontoblastos, vasos sanguíneos, linfáticos y tejido nervioso.¹ La respuesta dolorosa es la alteración de las terminaciones nerviosas de la pulpa dental, que reaccionan al movimiento producto de la contracción del fluido dentinario dentro del túbulo, al ser estimulado por medio de materiales termoconductores como gutapercha, bióxido de carbono, cloruro de etilo, etc.²

El bióxido de carbono fue introducido a la odontología por Black en 1936³ y desde entonces varios aparatos se han desarrollado para realizar este tipo de pruebas.⁴ Los lápices de CO₂ son conformados en cilindros de plexiglas que los hacen viables y prácticos.⁵ Por sus cualidades es usado en la clínica, ya que produce una temperatura entre -71° y -78°C (-95° a -108°F) la cual es altamente efectiva, disminuyendo la temperatura pulpar,^{6,7} la cual induce a una respuesta.

Estudios clínicos han evaluado la respuesta pulpar por medio de vitalómetro o por pruebas de tipo térmico. Ingram et al.⁸ en su estudio demostraron que las pruebas térmicas son más confiables (97.5%) y superan a las realizadas por medio de vitalómetro (91.7%) siendo más exactas.

CIRUGÍA ORTOGNÁTICA

La cirugía ortognática es utilizada en el tratamiento de disarmonías dentofaciales para recuperar una adecuada función y estética facial.⁹

* Residente del 2º año de la Especialidad de Ortodoncia del Hospital Infantil de México Federico Gómez.

§ Jefe del Servicio de Cirugía Maxilofacial del Hospital Infantil de México Federico Gómez.

|| Profesor de Endodoncia Especialidad de Estomatología Pediátrica y Ortodoncia del Hospital Infantil de México Federico Gómez.

¶ Profesor Titular de la Especialidad de Ortodoncia del Hospital Infantil de México Federico Gómez.

‡ Práctica privada limitada a Endodoncia.

El estado de la pulpa dental posterior a la cirugía ortognática ha sido evaluado en diversos estudios clínicos, el resultado más común es la pérdida temporal de la sensibilidad dental (parestesia), la cual se recupera gradualmente después de varios meses. Una gran variedad de cambios pulpares han sido documentados posteriores al trauma dental quirúrgico y no quirúrgico.¹⁰ Entre las secuelas más frecuentemente reportadas están: la necrosis pulpar, formación acelerada de dentina secundaria, la que produce a su vez una obliteración parcial o total del conducto radicular, y otras entidades como: resorción radicular, aumento en el grosor del ligamento periodontal, disminución de la cresta ósea y lesión radiolúcida periapical.

Si, previo al procedimiento quirúrgico el órgano dental en cuestión presenta caries, obturaciones extensas, restauraciones desajustadas, lesión periapical o tratamiento de conductos, el resultado del trauma inducido podría magnificarse debido a la situación pulpar previa.

Estudios experimentales mostraron que se presenta un 90% de disminución en el flujo sanguíneo pulpar y alveolar, isquemia e hiperemia, así como cambios histológicos pulpares cuando se realizan osteotomías Le Fort I.¹¹

Estudios recientes en humanos demostraron que posterior a la osteotomía Le Fort I, 5.5% de los pacientes no presentó respuesta pulpar a la estimulación eléctrica, un 66% presentó daño de algún grado en la inervación pulpar y un alto porcentaje mostró disminución importante en la sensibilidad, posterior al procedimiento quirúrgico.¹² Además de presentar periodos de isquemia e hiperemia pulpar, los cuales mostraron un grado variable de recuperación, de seis a doce meses posterior a la cirugía. Por otro lado, pruebas por medio de láser Doppler flowmeter, han demostrado que el periodo de recuperación a las pruebas de vitalidad pulpar posterior a osteotomías Le Fort I se incrementa entre la primera y la tercera semana, tanto a nivel gingival como a nivel pulpar.¹³

Los procedimientos de cirugía ortognática consisten en la reposición del maxilar, la mandíbula y/o segmentos dentoalveolares, con el propósito de obtener un balance óseo oclusal y funcional adecuado. William H. Bell y Epker¹⁴⁻¹⁶ publicaron varias de las consideraciones anatómicas y describieron diversos procedimientos para el tratamiento y corrección de pacientes con síndrome de cara larga (clases II) para los cuales incluyeron osteotomías Le Fort I de intrusión y/o expansión, osteotomías sagitales de rama u osteotomías verticales subsigmoideas para casos de prognatismo (clases III) con o sin mentoplastia. Estos son algunos de los procedimientos que se realizan de for-

ma rutinaria en el hospital en pacientes con síndromes, secuelas de labio paladar fisurado y malformaciones craneofaciales. El éxito de la corrección quirúrgica de la deformidad dentofacial requiere del adecuado aporte sanguíneo al movilizar los segmentos dento-óseos, así como el segmento distal mandibular, sin causar daño al paquete vasculonervioso. Además la integridad vascular es un factor importante para preservar la salud pulpar del paciente.

La dirección de movimiento de cada segmento óseo es cuidadosamente medido y se establece la cantidad de desplazamiento, ya sea intrusión, extrusión, avance maxilar y/o avance o retroposición mandibular de acuerdo a las necesidades funcionales y estéticas de cada paciente. Estos movimientos son medidos milimétricamente en una preedición cefalométrica y se corroboran después al realizar la cirugía de modelos.

La mayoría de los pacientes sometidos a procedimientos de cirugía ortognática, presentan una reducción significativa de la sensibilidad dental, la cual es evidente al seccionar y movilizar los segmentos, una vez realizada la osteotomía.¹⁷⁻¹⁹ Comúnmente los órganos dentales con respuesta dental negativa son clasificados como no vitales y en la mayoría de los casos son tratados por medio de tratamiento de conductos. Sin embargo, la sensibilidad dental no siempre refleja el estado de la pulpa. Cuando el flujo sanguíneo y la integridad del paquete vasculonervioso es respetada se considera que la pulpa dental está sana. Bell et al.¹⁰ reportaron en sus estudios de microangiografía y estudios histológicos que la circulación sanguínea en el maxilar y órganos dentales es bien mantenida después de una osteotomía maxilar total, aun cuando se seccionaba o manipulaba la arteria palatina descendente de manera intencional, demostrando que la irrigación colateral es suficiente para evitar la necrosis por isquemia de algún segmento óseo y sus órganos dentarios. Nelson²⁰ reportó en su estudio que el flujo sanguíneo se reduce significativamente después de una osteotomía LeFort I. Los resultados de estos reportes son incompatibles, ya que estos estudios fueron realizados en modelos animales. Por lo tanto, estudios en humanos, son necesarios para examinar la recuperación de la sensibilidad pulpar en pacientes sometidos a cirugía ortognática.

Nosotros especulamos que los cambios isquémicos y la manipulación de los segmentos al movilizar el maxilar y la mandíbula altera en corto plazo la sensibilidad pulpar. En este estudio reportamos nuestros resultados y discutimos los hallazgos en proporción a los órganos dentales con respuestas pulpares positivas, posterior al procedimiento quirúrgico.

MÉTODOS

El protocolo fue sometido al Comité de Ética de la institución. Se obtuvo el consentimiento informado de acuerdo a los requerimientos que estipula el HIMFG. Se excluyeron del estudio pacientes que no quisieran participar dentro de la muestra (1), que desertaron durante la recolección de datos (2) y se descartaron valores de pacientes donde se presentó daño o manipulación evidente del paquete vasculo-nervioso en osteotomías mandibulares (2). Así mismo se excluyeron de la muestra órganos dentarios con restauraciones previas (amalgamas, resinas, coronas e incrustaciones), dientes malformados, fusionados o con reacciones periapicales, las cuales fueron corroboradas clínica y radiográficamente. Se evaluaron las respuestas pulpares haciendo pruebas comparativas de los dientes con sus contralaterales, en los casos donde fue posible realizarlas con los siguientes intervalos de tiempo: previo al procedimiento quirúrgico (tiempo 1, de 1-7 días posquirúrgico (tiempo 2), 28 (tiempo 3) y 56 días (tiempo 4). Los lápices de bióxido de carbono fueron preparados usando un cilindro plástico, el cual produce una punta de 3.5 mm de diámetro. (Odontotest de Union Broach Corporation, Cork. P.A.) (Figura 1).

Las lecturas se realizaron utilizando la escala de Peters¹ la cual indica que si la pulpa dental no responde después de 15 segundos a la aplicación directa del lápiz de bióxido de carbono, la respuesta fue registrada como negativa y si la respuesta es antes de este

tiempo fue registrada como positiva. Se instruyó al paciente para que respondiera con un sí o no al estímulo. Se realizó aislamiento relativo de los dientes antes de realizar las pruebas y se aplicó la punta del lápiz en la base gingival de cada bracket, con objeto de coincidir con la cámara pulpar, se tomó como estándar de oro la respuesta de los incisivos centrales por sus cámaras pulpares amplias y su respuesta inmediata a las pruebas, se evitó tocar el tejido gingival para evitar registrar datos positivos falsos (Figura 2).

La respuesta fue registrada de manera dicotómica sí (+) o no (-). El intervalo de tiempo entre cada respuesta fue registrada en segundos para cada uno de los dientes, con un cronómetro (Casio HS-30W-1V).

Análisis estadístico

Las diferencias de los datos obtenidos fue determinada con la varianza Q de Cochran utilizando el programa SPSS (Versión 12.0) y la significancia estadística fue definida por medio de χ^2 con una P: < 0.5.

Descripción de la muestra

Se incluyeron 14 pacientes del Servicio de Ortodoncia del HIMFG, que fueron sometidos a cirugía ortog-

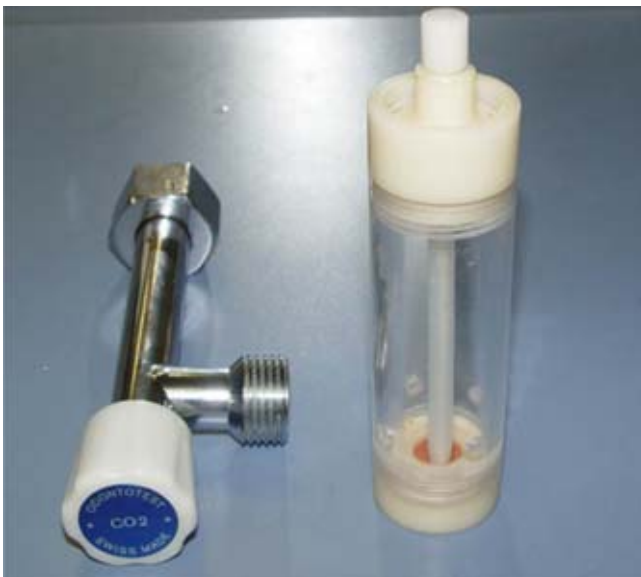

Figura 1. Cilindro plástico odontotest para obtención de lápices de CO₂ Union Broach Corporation™ para pruebas de vitalidad pulpar. Departamento de Ortodoncia del HIMFG.

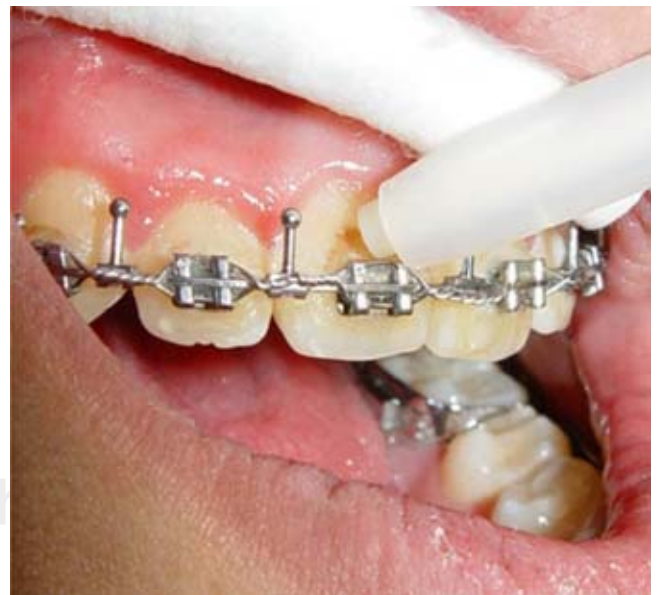

Figura 2. Fotografía del paciente del Servicio de Ortodoncia del HIMFG, aspecto labial que muestra el aislamiento relativo, para la realización de pruebas de vitalidad pulpar, nótese que la punta del lápiz de CO₂ se aplica lo más cerca posible de la base del bracket teniendo la precaución de no tocar tejido gingival.

nática, se tomaron registros completos con el fin de realizar un diagnóstico certero y realizar la predicción y cirugía de modelos de cada caso en particular.

Todos los casos fueron operados por el equipo de cirugía maxilofacial del HIMFG. Se realizaron diez procedimientos de cirugía bimaxilar y cuatro mandibulares, de los cuales nueve presentaban prognatismo, tres con secuela de labio paladar fisurado, dos asimetrías mandibulares y un caso de retrognatismo. El resumen de los procedimientos se puede observar en los cuadros I y II.

La cantidad de intrusión y avance fue de 3 mm en promedio, y la expansión no fue mayor a 5 mm en ninguno de los casos. El maxilar se recolocó por medio de placas y tornillos de titanio.

Los segmentos óseos mandibulares fueron fijados con tornillos bicorticales en la región gonial con tres tornillos de cada lado. La férula fue usada en los pacientes, posterior a la cirugía, como referencia oclusal con la ayuda de elásticos (³/₁₆ o ¼ cm ligeros). El uso de la férula fue de 4 a 6 semanas en promedio, las cuales fueron removidas durante las pruebas de sensibilidad.

RESULTADOS

Se incluyeron 189 órganos dentarios sanos de 14 pacientes del HIMFG que fueron sometidos a cirugía ortognática (7 varones y 7 mujeres) con una media de edad de 18 ± 4 meses. De los órganos dentarios que integraron la muestra, 117 (60.62%) fueron mandibulares y 76 (39.37%) maxilares. Con relación al procedimiento quirúrgico, 36 (18.27%) órganos dentarios pertenecieron a cirugía mandibular y 157 (81.34%) a cirugías bimaxilares.

Cuadro I. Descripción del tipo de cirugías bimaxilares realizadas por el Servicio de Cirugía Maxilofacial del Hospital Infantil de México Federico Gómez incluidas en el estudio de junio de 2005 a febrero de 2006.

Maxilar	Cirugías bimaxilares				
	Mandíbula		Mentoplastia		
Intrusión	5	Retroposición o rotación	9	Avance o reposición lateral	4
Avance	1				
Descenso	1				
Expansión	3	Avance	1		
Total	10	Total	10	Total	4

Fuente: HIMFG

Los resultados de las pruebas muestran que el 53.9% de los dientes presentan una recuperación a los 28 días de haber sido sometidos al procedimiento quirúrgico (Cuadro III).

Los resultados más sobresalientes de este estudio permitieron determinar la cantidad de órganos dentales que recuperaron la sensibilidad dental, la cual aumenta progresivamente. La recuperación en un mayor porcentaje se presentó a los 56 días con un porcentaje de 83.9% (Cuadro IV).

La figura 3 muestra los cambios obtenidos de las mediciones de sensibilidad pulpar para los valores de los dientes examinados, observándose un 53.8% de respuesta positiva a los 28 días del procedimiento quirúrgico, incrementándose gradualmente a los 56 días con un porcentaje de 83.9%, al comparar estos valores se obtuvo una diferencia significativa de P < 0.5, lo que la hace altamente significativa.

El cuadro V muestra la distribución proporcional de acuerdo a la Q de Cochran a diferentes intervalos de tiempo con respecto al número de órganos dentales con respuestas positivas.

La figura 4 muestra los cambios en proporción a los órganos dentarios con respuesta positiva a los 28 y 56 días posquirúrgicos divididos en maxilares y man-

Cuadro II. Descripción del tipo de cirugías mandibulares realizadas por el Servicio de Cirugía Maxilofacial del Hospital Infantil de México Federico Gómez incluidas en el estudio de junio de 2005 a febrero de 2006.

Mandíbula	Cirugías mandibulares		
		Mentoplastia	
Avance	1	Avance o reposición lateral	2
Rotación	1		
Retroposición	2		
Total	4	Total	2

Fuente: HIMFG

Cuadro III. Respuesta pulpar dental posoperatoria tomada a los 28 días de posoperatorio. (Segunda medición tiempo 2).

Respuesta	Frecuencia	Porcentaje
Positiva	104	53.8
Negativa	89	46.1
	Total 189	Total 100

Fuente: HIMFG

dibulares, observándose un mayor porcentaje para los órganos dentarios maxilares con 56.7% en comparación de los mandibulares con 52.1%, incrementándose subsecuentemente después de la cuarta semana, siendo mayor la proporción de órganos dentarios maxilares con un 85.1%, en comparación a los mandibulares con 83.1%.

Los resultados sugieren que la disminución en la sensibilidad pulpar en osteotomías bimaxilares y mandibulares se ve alterada por la manipulación de los segmentos, así como los cambios presentes en el aporte sanguíneo, producto del procedimiento quirúrgico, la cual a su vez altera la sensibilidad pulpar del paciente a corto plazo, esta disminución es normal y el paciente recupera la misma en un periodo de tiempo relativamente corto en la mayoría de los casos.

DISCUSIÓN

Las pruebas de sensibilidad pulpar por medio de lámparas de CO₂ son altamente confiables y fáciles de realizar, el inconveniente de este método es el equipo que se requiere para obtenerlos y así realizar las pruebas, el paciente no requiere de instrucciones o preparación especial, ya que se trata de procedimiento no invasivo o doloroso. El método fue desarrollado por Peters en 1994, para realizar pruebas más certeras a cerca de la condición pulpar como medio de diagnóstico en pacientes que requieren tratamiento de conductos. La utilización de láser Doppler flowmeter (LDF) es otro sistema de diagnóstico muy eficaz para valorar el flujo sanguíneo y capilar, el inconveniente de éste, es que no se encuentra ningún sistema disponible en la institución. El método fue establecido por Yeh y Cummins²¹ en 1964 para realizar mediciones de flujo sanguíneo y capilaridad. Ambos sistemas han sido utilizados en el campo de la cirugía oral y maxilofacial para seguir el proceso de cicatrización, posterior a la cirugía ortognática.²²⁻²⁶ Dodson et al.^{27,28} usaron LDF para comparar el flujo gingival después de procedimientos de osteotomías LeFort I con osteotomías sa-

gítales de rama. Ramsay et al.²⁹ estudiaron el flujo sanguíneo de la pulpa dental en 14 pacientes sometidos a osteotomía LeFort I. Geylikman et al.³⁰ observaron cambios en el flujo sanguíneo gingival y en la pulpa dental 24 horas después del procedimiento quirúrgico. Sin embargo, ninguno de estos autores investigó la recuperación de la sensibilidad pulpar posquirúrgica.

En este estudio nosotros examinamos los cambios que se presentan en la sensibilidad dental en los pacientes entre el día 1 y 7, 28 y 56 posterior al procedi-

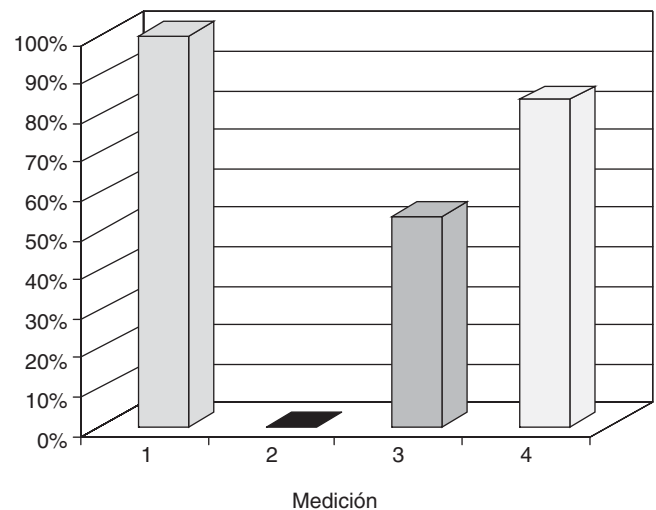
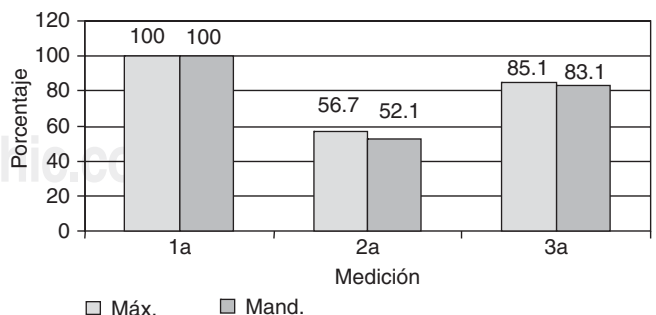


Figura 3. Se observa la distribución de los distintos porcentajes de respuesta dental pulpar a las pruebas térmicas en diferentes intervalos de tiempo: 1) Prequirúrgico, 2) 1 a 7 días posquirúrgico, 3) 28 días posquirúrgico, 4) 56 días posquirúrgico. Puede observarse una recuperación del 53.8% a los 28 días del procedimiento quirúrgico aumentando progresivamente hasta alcanzar 83.9% a los 56 días posquirúrgico.



Fuente: HIMFG.

Figura 4. Proporción de órganos dentales que recuperan sensibilidad a los 28 y 56 días posquirúrgicos.

Cuadro IV. Respuesta pulpar posoperatoria tomada a los 56 días del procedimiento quirúrgico. (Tercera medición tiempo 3)

Respuesta	Frecuencia	Porcentaje
Positiva	162	83.9
Negativa	31	16.1
	Total 189	Total 100

Fuente: HIMFG

Cuadro V. Distribución de proporciones múltiples de acuerdo a la prueba Q de Cochran a diferentes intervalos de tiempo entre la 2ª y 3ª medición.

	Respuesta pulpar		
	Positiva	Negativa	P
2ª medición	104	89	< 0.05
3ª medición	162	31	< 0.05

Fuente: HIMFG

miento quirúrgico. Los valores de sensibilidad pulpar a las cuatro semanas son mayores de 50% y aumentan gradualmente, reduciendo a su vez la cantidad de órganos dentarios que puedan desarrollar necrosis aséptica. Laningan et al.³¹ reportaron 38 casos de necrosis asépticas, posterior a osteotomías maxilares. Sin embargo, nuestros resultados sugieren que bajo las condiciones de este estudio no se presentó ningún caso de necrosis aséptica al momento en que se recolectaron los datos, el 15.1% restante se valorará a los 12 meses para poder confirmar lo antes mencionado. La sensibilidad pulpar fue negativa en todos los dientes examinados entre el 1er y el 7º día posquirúrgico, incrementándose gradualmente mientras el proceso de cicatrización avanzaba, esto sugiere que la sensibilidad pulpar se ve afectada y se recupera en más de un 50% para las primeras cuatro semanas, lo cual coincide con las observaciones de la Dra Justus et al.¹² hasta alcanzar más del 80% a las ocho semanas. Lo anterior es diferente a lo reportado por Bell, Epker y Fonseca, ya que la recuperación de la sensibilidad pulpar se presentó en periodos significativamente más cortos en nuestro estudio.

CONCLUSIONES

En este estudio tenemos que al momento en que se tomaron las mediciones y dado que el proceso de cicatrización se presenta de manera gradual podemos descartar una posible necrosis aséptica de los órganos dentarios después del procedimiento quirúrgico. Sin embargo, la manipulación de los segmentos y el aporte sanguíneo puede afectar la recuperación de la sensibilidad pulpar a corto plazo.

Tenemos presente que los alcances de este estudio inicialmente pueden ser limitados, aun así consideramos que es conveniente aumentar el número de la muestra y contemplar la toma de datos en intervalos de tiempo más cortos para realizar estudios posteriores.

REFERENCIAS

- Peters DD, Baumgartner JC, Lorton L. Adult pulpal diagnosis I. Evaluation of the positive and negative responses to cold and electrical pulp test. *J Endodon* 1994; 20: 506-11.
- Hyman JJ, Cohen M. The predictive value of endodontic diagnostic tests. *Oral Surg Oral Med Oral Pathol* 1984; 58: 343-6.
- Black R. Die Vitalitätsprüfung der Zähne mittels kohlenausreschnee. *Der Prakt Zahnarzt* 1936: 309.
- Obwegeser H, Steinhauser E. Ein neues Gerät zur Vitalitätsprüfung der Zähne mit Kohlenausreschnee. *Scheitz Mirsch Zahnheilk* 1963; 73: 1001-12.
- Ehman EH. Pulp testers and pulp testing with particular reference to the use of dry ice. *Aust Dent J* 1977; 22: 272-9.
- Augsburger RA, Peters DD. *In vitro* effects of ice, skin refrigerant, and CO₂ snow on intrapulpal temperature. *J Endodon* 1981; 7: 110-6.
- Fuss Z, Trowbridge H, Bender IB, Rickoff B, Sorin SO. Assessment of reliability of electrical and thermal pulp testing agents. *J Endodon* 1986; 12: 13-20.
- Ingram TA, Peters DD. Evaluations of the effects of carbon dioxide used as a pulpal test. Part 2. *In vivo* effects on canine enamel and pulpal tissues. *Journal of Endodontics* 1983: 296-303.
- Epker BN. Vascular considerations in orthognathic surgery. II: Maxillary osteotomies. *Oral Surg Oral Med Oral Pathol* 1984; 57: 473.
- Bell WH, Fonseca RJ, Kenney JW III et al. Bone healing and revascularization after total maxillary osteotomy. *J Oral Surg* 1975; 33: 253-60.
- Ellingsen RH, Artur J. Pulpal response to orthognathic Surgery: a long term radiographic study. *American Journal Orthodontics and Dentofacial Orthopedics* 1993: 38-43.
- Aanderud-Larsen K, Brodin P, Aars H, Skjelbred P. Lasser Doppler flowmetry in the assessment of tooth vitality after Le Fort I osteotomy. *Journal of Cranio Maxillo-Facial Surgery* 1995: 391-395.
- Justus T et al. Human Gingival and pulpal blood flow during healing after Le Fort I Osteotomy. *J Oral Maxillofacial Surgery* 2001; 59: 2-7.
- Bell WJ, Epker BN. Surgical-Orthodontic expansion of the maxilla. *Am J Clin Orthod* 1976; 70: 517-528.
- Epker BN, Wolford LM. *Dentofacial deformities*. Surgical-Orthodontic Correction, St. Louis, 1980, The C.V. Mosby Company.
- Epker BN, Fish LC. Surgical-orthodontic correction of open bite deformity. *Am J Orthod* 1979; 71: 278-299.
- Hatchinson D, MacGregor AJ. Tooth survival following various methods of subapical osteotomy. *Int J Oral Surg* 1972: 81-6.
- Summers L, Booth DR. The early effect of segmental surgery on human pulp. *Int Oral Surg* 1975; 4: 236-41.
- Pepersack WJ. Tooth vitality after alveolar segmental osteotomy. *J Maxillofac Surg* 1973; 1: 85-91.
- Nelson RL, Path MG, Ogle RG, Waite DE, Meyer MW. Quantitation of blood flow after a LeFort I osteotomy. *J Oral Surg* 1977; 35: 10-6.
- Yen Y, Cummins HZ. Localized fluid flow measurement with He-Ne laser spectrometer. *Appl Phys Lett* 1964; 4: 174-79.
- Sasano T, Kuriwada S, Sanjo D. Arterial blood pressure regulation of pulpal blood flow as determined by laser Doppler. *J Dent Res* 1989; 68: 791-95.
- Boutault F, Cadenant H, Hibert PJ. Evaluation of gingival microcirculation by laser Doppler flowmeter. *J Oral Maxillofac Surg* 1989; 17: 105-9.
- Baas DA, Oberg PA, Holloway GA. Gingival blood flow measured with a laser Doppler flowmeter. *J Periodont Res* 1986; 21: 73-84.

25. Baab DA, Oberg PA. Laser Doppler flow in a dogs with increasing and decreasing inflammation. *Arch Oral Biol* 1987; 32: 551-5.
26. Carroll WJ, Hang RH, Bissada NF. The effect of the LeFort I osteotomy on the periodontium. *J Oral Maxillofac Surg* 1992; 50: 128-32.
27. Dodson TB, Bays RA, Biederman GA. *In vivo* measurement of gingival blood flow following LeFort I osteotomy (abstract). *J Dent Res* 1992; 71: 603.
28. Dodson TB, Neuenschwander MC, Bays RA. Intraoperative measurement of maxillary gingival blood flow during LeFort I osteotomy. *J Oral Maxillofac Surg* 1993; 51 (Suppl 3): 138.
29. Ramsay DS, Artun J, Bloomquist D. Orthognathic surgery and pulpal flow: a pilot study using laser Doppler flowmetry. *J Oral Maxillofac Surg* 1991; 49: 564-70.
30. Geylikman YB, Artun J, Leroux BG, Bloomquist D, Baad D, Ramsay DS. Effect of LeFort I osteotomy on human gingival and pulpal circulation. *Int J Oral Maxillofac Surg* 1995; 24: 255-60.
31. Laningan DT, Hey JH, West RA. Aseptic necrosis following maxillary osteotomies: report of 36 cases. *J Oral Maxillofac Surg* 1990; 48: 142-56.
32. Broixe RM, Brady CL, Frame JW. Tooth pulp changes following LeFort I maxillary osteotomy in a primate model. *British Journal of Oral and Maxillofacial Surgery* 1990: 1-7.
33. De Jongh, Baniard D, Birnie D. Sensory nerve morbidity following LeFort I osteotomy. *Journal of Maxillofacial Surgery* 1986: 10-13.
34. Serpil D, Guven O, Guhan O. Pulpal and clinical changes secondary to segmental osteotomy in the mandible. An experimental study. *Journal of Cranio Maxillofacial Surgery* 1995: 256-260.
35. Epker BN. Vascular considerations in orthognathic surgery (mandibular osteotomies). *Oral Surgery, Oral Medicine, Oral Pathology* 1984: 467-472.
36. Epker BN. Vascular considerations in orthognathic surgery (mandibular osteotomies). *Oral Surgery, Oral Medicine, Oral Pathology* 1984: 473-478.
37. Fuss Z, Trowbridge H, Bender LB, Rickoff B, Sorin. Assessment of reliability of electrical and thermal pulp testing agents. *Journal of Endodontics* 1986: 301-305.
38. Pikc JB, Sundhcirn RA. Skeletal and dental responses to orthognathic surgical treatment. *Journal the Angle Orthodontist* 1997; 67(6): 447-454.
39. Musselwhite, Klitzman B, Maixner W, Jefferson BE. Lasser Doppler Flowmetry. A clinical test of pulpal vitality. *Journal of Oral surgery, Oral medicine, Oral pathology* 1997; 84(4): 411-419.
40. Nakagawa, Ueki, Matsumoto S, Takatsuka E. Yamamoto. The assessment of trigeminal sensory nerve paresthesia after bilateral sagital split osteotomy modified somatosensory potentials recording method. *Journal of Cranio-Maxillofacial Surgery* 1997; 25: 97-101.

Dirección para correspondencia:

Ulises Tafoya
Hospital Infantil de México
Dr. Márquez 162
Col. Doctores
Dpto. de Estomatología
Tel: 5228-9917
Ulises_tafoy@yahoo.com.mx